

***Leishmania*'nın Türkiye'deki Epidemiyolojisi ve Tanısı**

Prof. Dr. Seray TÖZ

Ege Üniversitesi Tıp Fakültesi Parazitoloji

Anabilim Dalı, Bornova, İzmir

seray.ozensoy.toz@ege.edu.tr

İnsanlarda Leishmaniasis

- ***Leishmania* parazitlerinin neden olduğu hastalıklar**
 - Visseral leishmaniasis (iç organ leishmaniasisi, Kala-Azar, VL)
 - Kutanöz leishmaniasis (Şark Çıbanı, KL)
 - Mukokutanöz leishmaniasis (MKL)
- **Türkiye’de görülen hastalıklar**
 - Visseral leishmaniasis
 - Kutanöz leishmaniasis

Leishmaniasis'in Üç Önemli Yaşam Döngüsü

Enzootik

Kanidler ve küçük memeliler

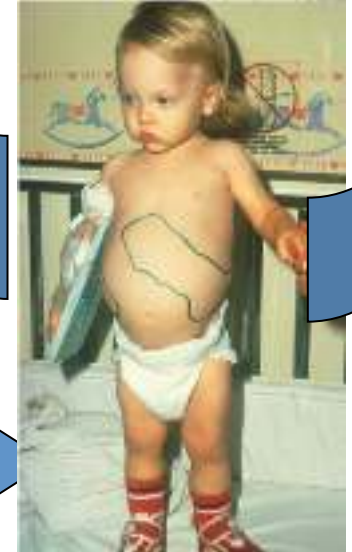

Leishmania Rezervuarı



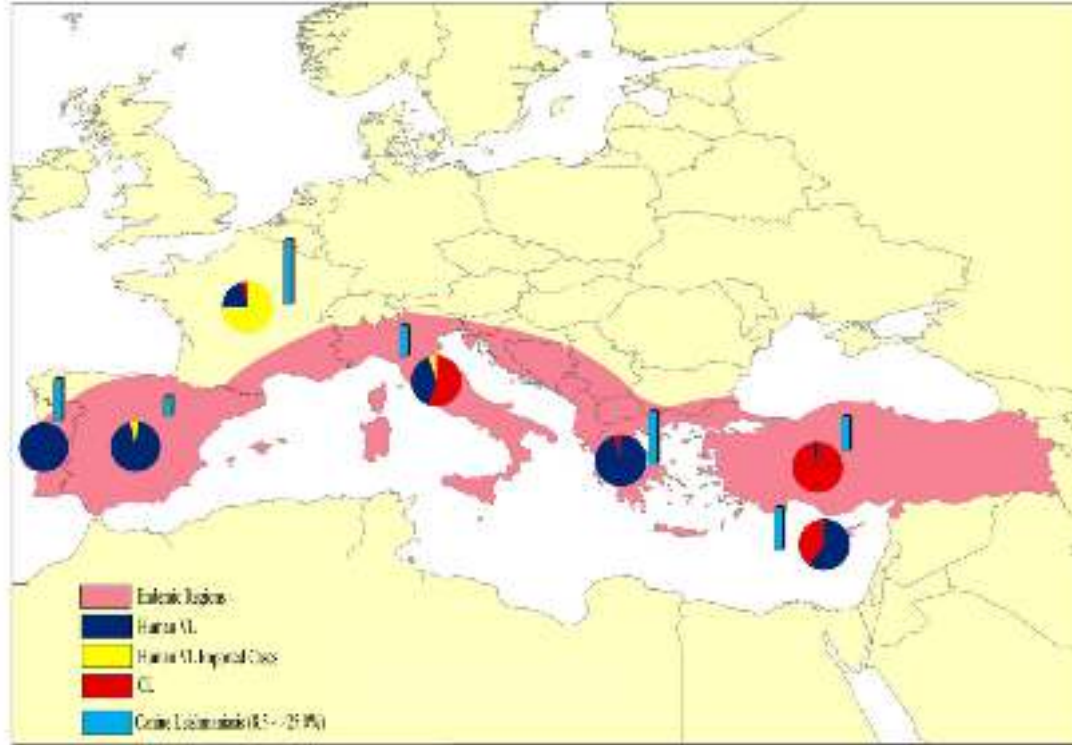
Vektör *Phlebotomus*

Antroponotik



Zoonotik

Yayılımı



- Son yıllarda leishmaniasisin yayılımlı arttı
 - İklim değışikliği, göç, şehirleşme, bağışıklığın baskılanması
- Hastalık Avrupa'nın kuzeyine doğru yayılıyor
 - Almanya ve Macaristan'ın Güneyinde köpeklerde görülmeye başlandı

Dünya'da Leishmaniasis ve İnsidansı

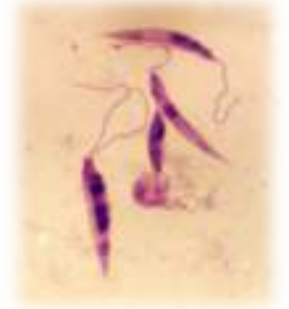- Leishmaniasis 102 ülke-bölgede görülür
 - **VL**: % 90 Hindistan, Bangladeş, Sudan, Etyopya, Brezilya
 - **KL**: %75 Afganistan, Cezayir, İran, Suriye, Etyopya, Sudan, Kolombiya, Brezilya, Kosta Rika, Peru
- **VL olguları/yıl:**
 - Akdeniz: 875
 - Orta Doğu/Orta Asya: 2.496
- **KL olguları/yıl:**
 - Akdeniz: 85.555
 - Orta Doğu/Orta Asya: 61.013

Ülke	Yıllık VL olgu (2004-2008)	Yıllık KL olgu (2004-2008)
Yunanistan	42	3
Suriye	14	22.882
Türkiye	29	2.465

Leishmania: yaşam döngüsünde iki şekli var

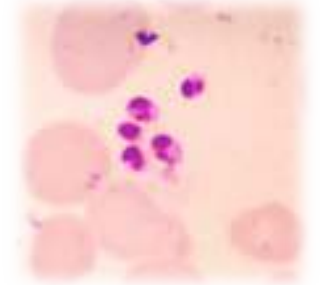
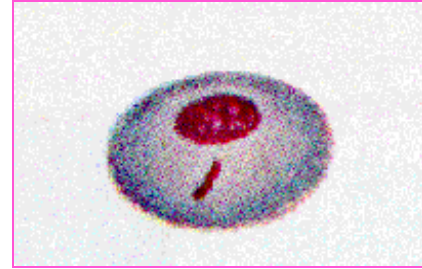Vektörde bulunan Promastigot şekli

- Kamçısı var
- 10-20 mm uzunluğunda
- Sineğin orta bağırsağında serbest
- Hareketli

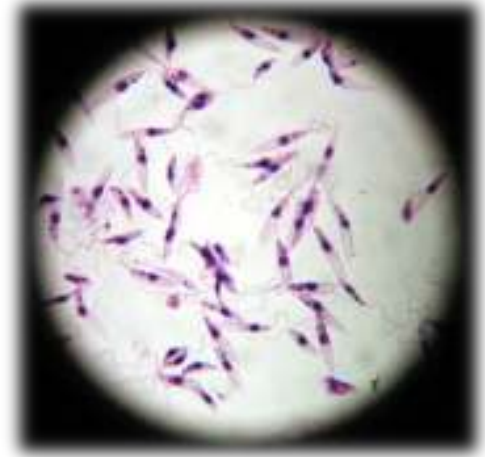

Memeli konakta bulunan Amastigot şekli

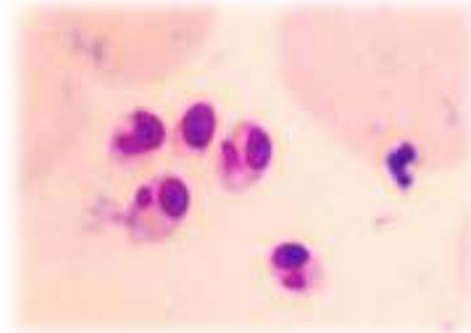
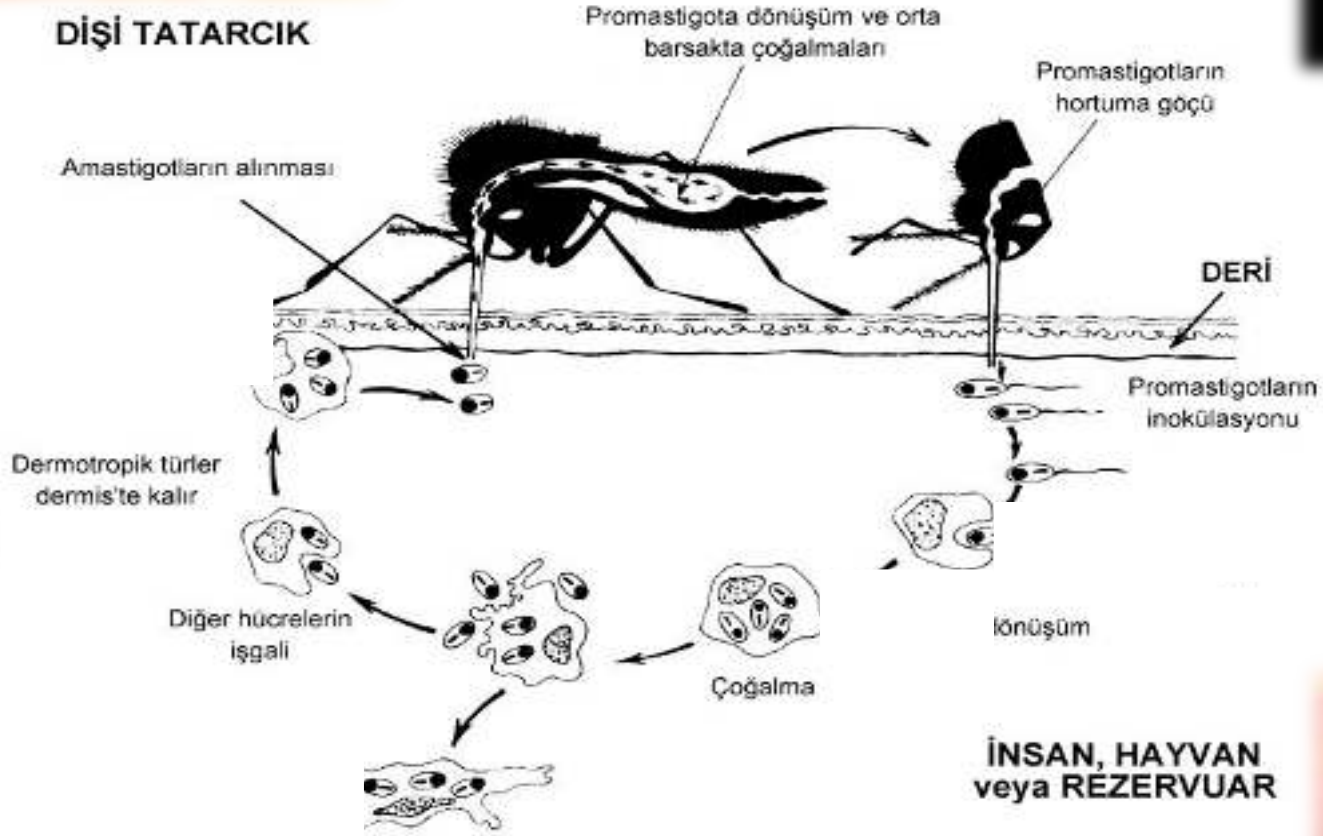
- Yuvarlak (3-6 mm çapında)
- Makrofaj hücrelerinde çoğalıyor
- Hareketsiz



Kum sineği

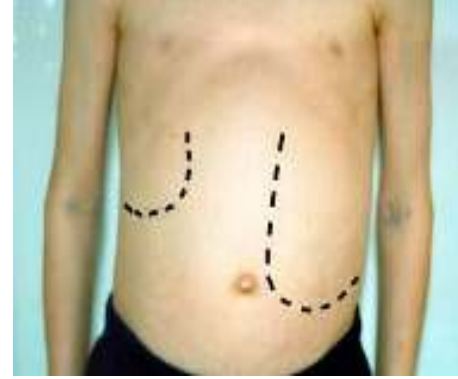

DİŞİ TATARCIK



İnsan, hayvan veya rezervuar

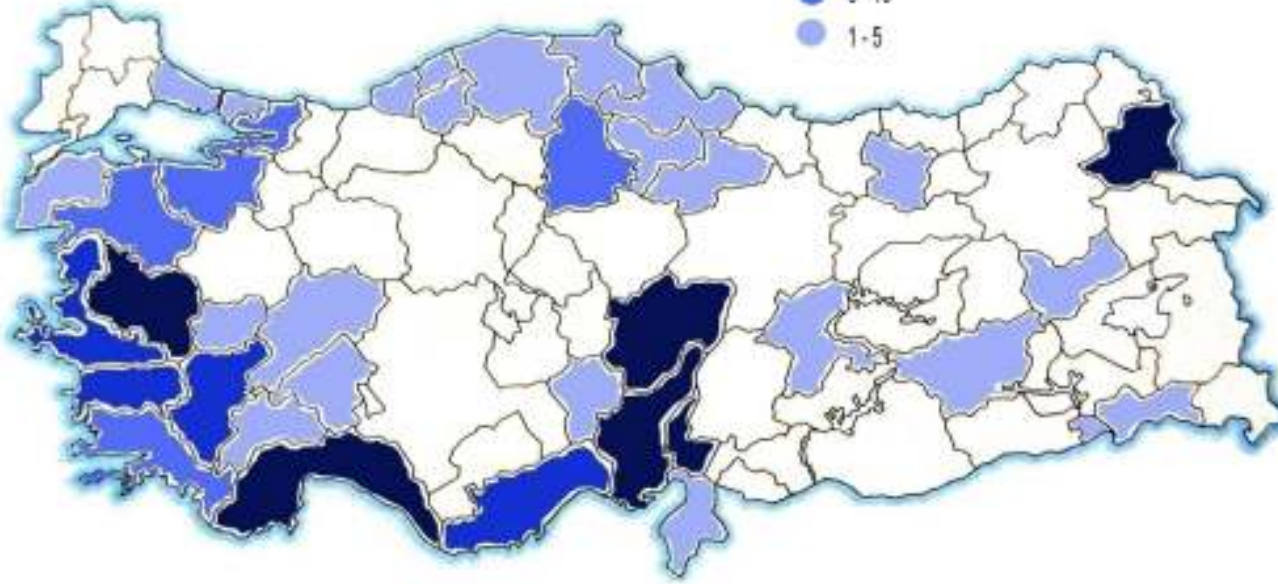
Türkiye'de Visseral Leishmaniasis



Visceral Leishmaniasis in Turkey

Reported Cases
(1997 - 2004)

- > 20
- 11 - 20
- 6 - 10
- 1 - 5

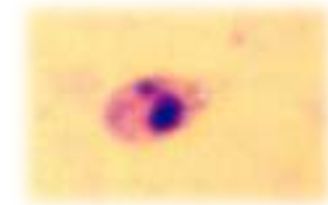
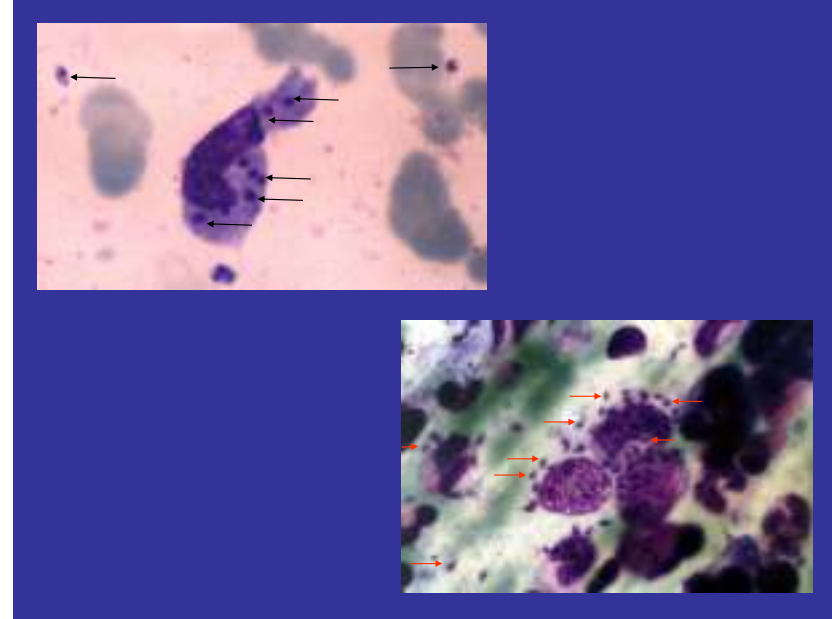


- Etken *L. infantum*
- Nadiren
 - *L. tropica*
 - *L. donovani*
- Bildirimi zorunlu
- 38 ilde bildirilmiş

25-30 olgu/yıllık ortalama

Rastlantısal Tanı konan Visseral Leishmaniasis Olgusu

- 30 y. kadın hasta
- İki yıldır “Aplastik anemi” tanılı
- Denizli’de bir projenin saha çalışmasında alınan kan örneğinde
- Serolojik test IFAT ile Leishmaniasis pozitif
- Haber verildiğinde hastanın Hematoloji biriminde yattığı öğreniliyor
- Daha önce alınan kemik iliği yayma preparatı tekrar incelenince *Leishmania* amastigot şekilleri görüldü



Visceral childhood leishmaniasis in southern Turkey: experience of twenty years

Oğuz Dursun¹, Seyhan Fırışır², Akif Yeşilipek³

Divisions of ¹Intensive Care, ²Neonatology, and ³Hematology, Department of Pediatrics, Akdeniz University Faculty of Medicine, Antalya, Turkey

SUMMARY: Dursun O, Fırışır S, Yeşilipek A. Visceral childhood leishmaniasis in southern Turkey: experience of twenty years. Turk J Pediatr 2009; 51: 1-5.

One hundred and one children with visceral leishmaniasis (VL) who admitted to Akdeniz University Hospital during a 20-year period were analyzed.

Case Report

Breast Involvement in Visceral Leishmaniasis

Emel Alimoglu, MD,¹ Kagan Ceken, MD,² Enrico Cassano, MD,² Yasemin Durum, MD,¹ Elif Pestereli, MD³

¹ Department of Radiology, Akdeniz University, Faculty of Medicine, Dumlupinar Bulvari Campus 07059 Arapsuyu, Antalya, Turkey

² Breast Imaging Unit, European Institute of Oncology, Milan, Italy

³ Department of Pathology, Akdeniz University, Faculty of Medicine, Dumlupinar Bulvari Campus 07059 Arapsuyu, Antalya, Turkey

Received 25 November 2008; accepted 27 May 2009

ABSTRACT: Visceral leishmaniasis usually involves the bone marrow, lymph nodes, liver and spleen. Involvement of the eye or respiratory or gastrointesti-

nary or gastrointestinal tract have already been reported, especially in immunodepressed patients. However, there is only one article in the

- **Akdeniz Üniv. Tıp Fak. Çocuk Sağlığı ve Hastalıkları AD**
 - 1984-2006 yılları arasında 101 çocuk VL olgusu
 - Hastalar kırsal alanda yaşıyorlar
 - Antalya, Burdur, Isparta, Muğla illerinden
- **2008 yılı/ Akdeniz Üniv. Tıp Fak. Radyoloji hastası**
 - Memesinde kitle ile başvurmuş
 - 4 ay önce VL tanısı konmuş
 - VL tanısı konmadan bir yıl önce splenektomi

HEPATOLOGY

Liver biopsy in the diagnosis of visceral leishmaniasis

Reha Artan,* Aygen Yilmaz,* Mustafa Akçam* and Nazif Hikmet Aksoy†

Departments of *Pediatric Gastroenterology, Hepatology and Nutrition, and †Pathology, Akdeniz University School of Medicine, Antalya, Turkey

Key words

biopsy, child, diagnosis, leishmaniasis, liver.

Accepted for publication 19 December 2004.

Abstract

Aim: To determine whether liver biopsy might be useful in the diagnosis of visceral leishmaniasis when bone marrow examination and serologic tests are inconclusive.

Methods: Over a 10 year period, liver biopsy was performed in five children with sus

- **Akdeniz Üniv. Tıp Fak. Pediatric Gastroenteroloji, Patoloji**
 - **1993-2003 yıllarında 32 VL hastasına Kİ aspirasyon/ biyopsi ile VL tanısı konmuş**
 - **5 hastada VL şüphesi ile takip, Kİ aspirasyonu ve IHA Negatif, karaciğer biyopsisi ile VL tanısı konmuş**

- Apa H, et al. The Turkish Journal of Pediatrics 2013; 55: 378-383:
2005-2012 yıllarında İzmir Behçet Uz
hastanesinde tanı konan 17 Çocuk VL olgusu
(11 erkek/6 kız)

MİKROBİYOLOJİ BÜLTENİ

BULLETIN OF MICROBIOLOGY

[Amaç ve Kapsam](#) [Editörler ve Yayın Kurulu](#) [Yazı İnceleme Kurulu](#) [Yazım Kuralları](#)

- **Adana'dan 6, Güney Doğu Anadolu'dan 8 erişkin VL olgusu;
(10 immün yeterli /4 immünsüpresif hasta)**

[<< Geri](#)

Doi No: 10.5578/mb.4914

On Dört Erişkin Visceral Leishmaniyoz Olgusunun Değerlendirilmesi

Evaluation of Fourteen Adult Cases with Visceral Leishmaniasis

Ebru KURŞUN¹, Tuba TURUNÇ¹, Yusuf Ziya DEMİROĞLU¹, Soner SOLMAZ², Hande ARSLAN³

Table 1. Travel history of patients with definite visceral leishmaniasis and the compa

Patient No	Age	Gender	The first location	Current location
1	7	M ¹	Uşak	Kağıthane/IST ³
2	12	F ²	Zonguldak	Bağcılar/IST
3	4	M	İstanbul	Mecidiyeköy/IST
12	6	F	Kastamonu	Kastamonu
29	2	F	Kastamonu	İnebolu/Kastamonu
30	12	M	Hatay	Hatay
31	2	M	İstanbul	Kavacık/IST
36	3	F	İstanbul	Kavacık/IST
43	1	F	İstanbul	Halkalı/IST
46	6	M	Kütahya	Kütahya
54	16	M	Kars	Izmit

M¹: Male, F²: Female, IST³: İstanbul, SIH⁴: Social insurance hospital

Full Length Research Paper

Patients with suspected visceral leishmaniasis in İstanbul

Hüseyin Çakan¹, Suat Sarıbaş^{2*}, Vecdet Öz¹, Ergül Polat², Mustafa Aslan² and Bekir Kocanybek²

¹Institute of Forensic Sciences, İstanbul University, Turkey.

²Microbiology and Clinical Microbiology Department, Çarşamba Faculty of Medicine, İstanbul University, Turkey.

Received 12 October 2009

We performed a four year study to investigate the Visceral Leishmaniasis (VL) cases in Turkey. Fifty-nine patients with suspected VL from İstanbul were included in this work. Bone marrow and blood samples of these patients were tested for possible VL infection using several methods including serological tests, microscopy, PCR. Nineteen (32.2%) patients had positive results for VL after one or two of the tests performed. All patients for whom the test had positive results were sent to the

Afyon Kocatepe Medical Faculty
Cerrahpasa Medical Faculty

+

+

A CASE SERIES OF 21 VISCERAL LEISHMANIASIS PATIENTS WITH PRE-DIAGNOSIS OF FEVER OF UNKNOWN ORIGIN

Hüsnü Pullukçu, Nevin Turgay, Meltem Işıkgöz Taşbakan, Deniz Akyol¹, Oğuz Reşat Sipahi, Tansu Yamazhan, Seray Özensoy Töz

- 2005-2014 arasında Türkiye’de toplam 207 VL olgusu bildirilmiş
- 2007-2017 arasında EÜTF Enfeksiyon Hastalıkları ve Klinik Mikrobiyoloji AD’da 21 erişkin hasta serisi
- Bu hastalara KI’de amastigot şekilleri görülerek tanı konmuş

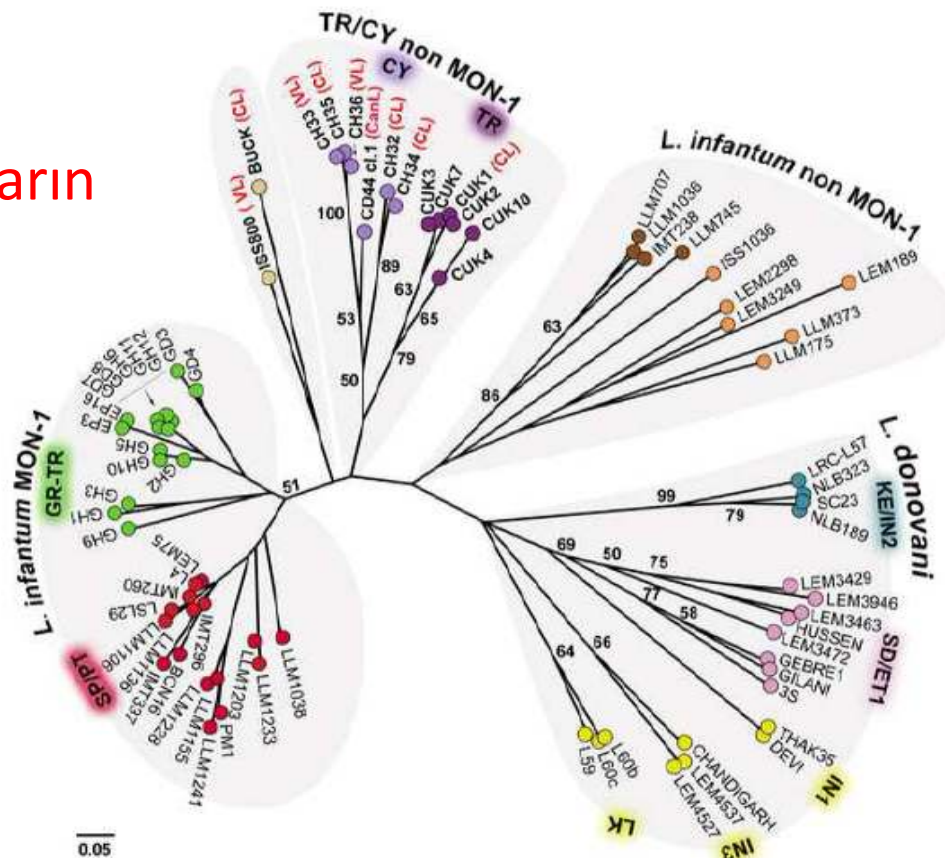
Multilocus Microsatellite Typing (MLMT) of Strains from Turkey and Cyprus Reveals a Novel Monophyletic *L. donovani* Sensu Lato Group

Evi Gouzeliou^{1*}, Christos Haralambous^{1-3*}, Ahmad Amro², Andreas Mentis³, Francine Pratlong⁴, Jean-Pierre Dedet⁵, Jan Votypka⁵, Petr Volf⁵, Seray Ozensoy Toz⁶, Katrin Kuhls⁷, Gabriele Schönian⁷, Ketty Soteriadou¹

1 Laboratory of Molecular Parasitology, Hellenic Pasteur Institute, Athens, Greece, **2** Faculty of Pharmacy, Al-Quds University, Jerusalem, Palestine, **3** Laboratory of Medical Microbiology, Hellenic Pasteur Institute, Athens, Greece, **4** Laboratoire de Parasitologie and Centre National de Référence des Leishmania, Université Montpellier 1 and CHU Montpellier, Montpellier, France, **5** Department of Parasitology, Faculty of Science, Charles University, Prague, Czech Republic, **6** Department of Parasitology, Ege University Medical School, Bornova, Izmir, Turkey, **7** Institut für Mikrobiologie und Hygiene, Charité Universitätsmedizin Berlin, Berlin, Germany

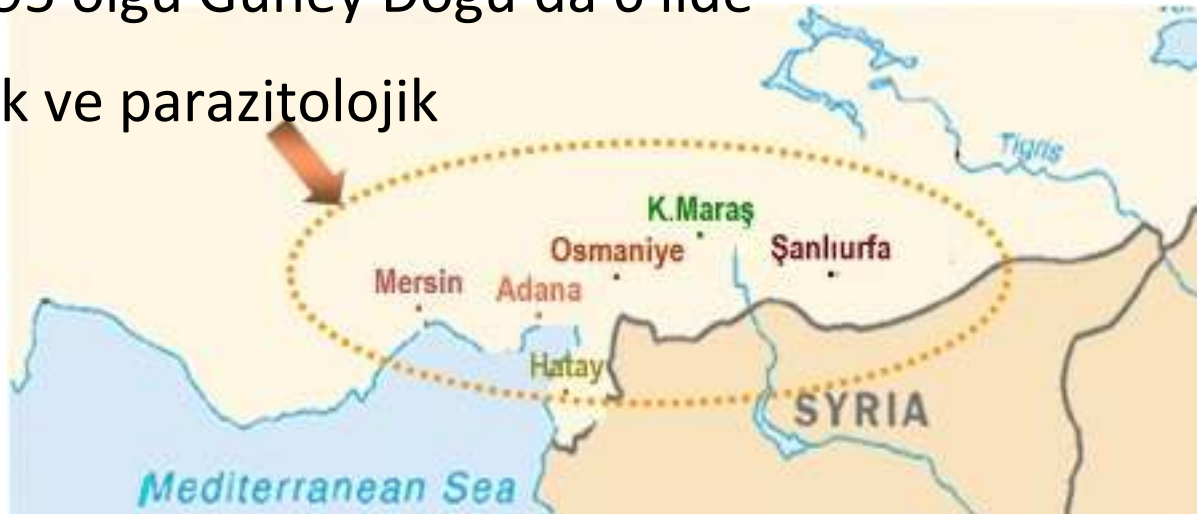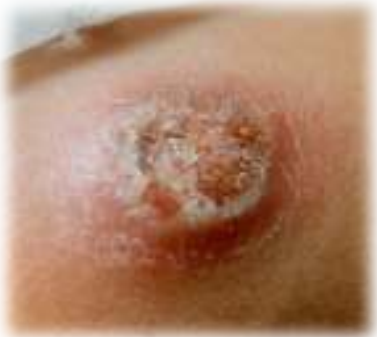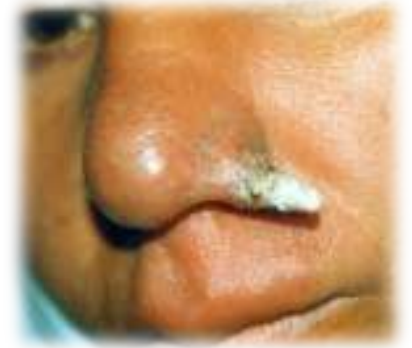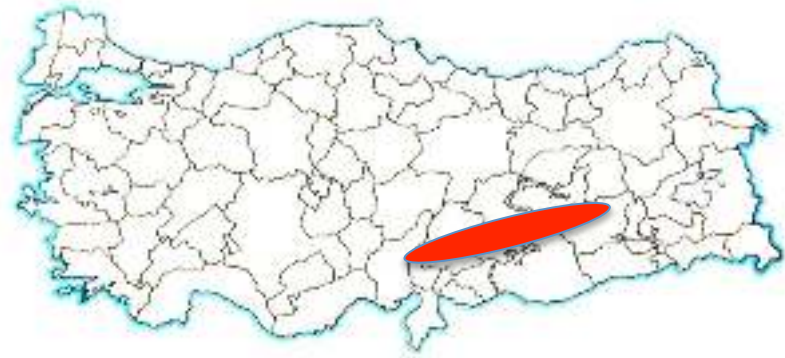L. donovani kompleksine
(*L. donovani/infantum*) ait izolatların
mikrosatellit analizi sonrasında
komşuluk analizi

**Türkiye, Yunanistan ve
Kıbrıs izolatları birbirine
yakın ve genetik olarak ayrı
bir grup oluşturdular**

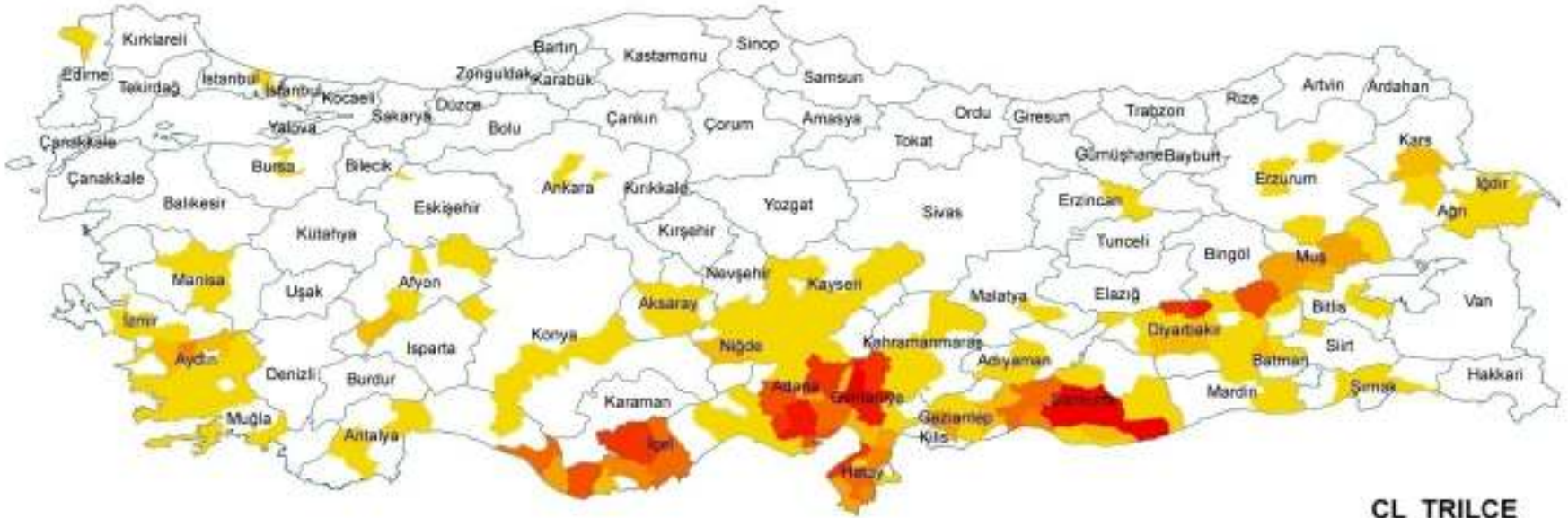

Türkiye’de Kutanöz Leishmaniasis

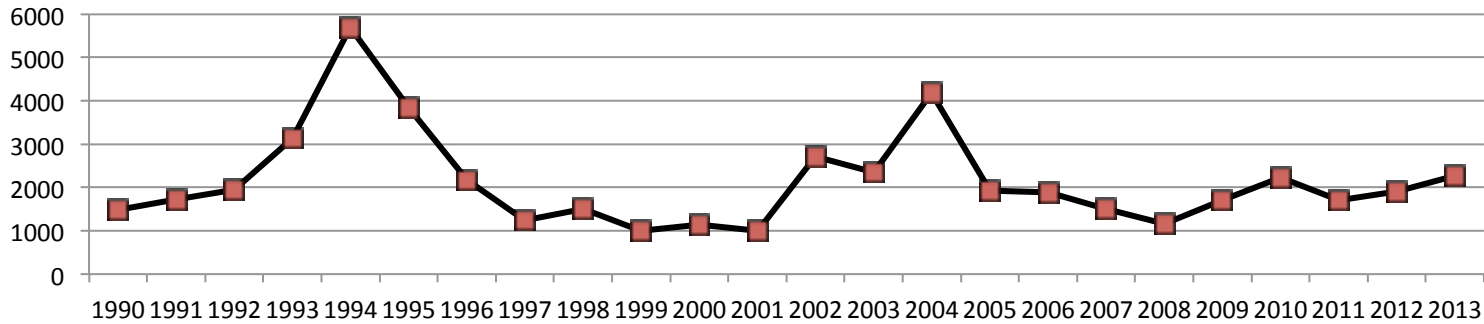
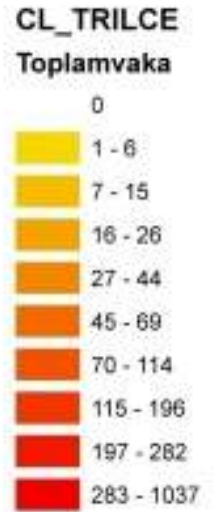
- Etken parazit türü;
 - L. tropica: Güneydoğu, Orta ve Batı bölgelerde
 - L. infantum : Doğu akdeniz
 - L. major ve L. donovani (nadir)
- Bildirimi zorunlu
- 41 ilde bildirilmiş, %95 olgu Güney Doğu’da 6 ilde
- Tanı çoğunlukla klinik ve parazitolojik



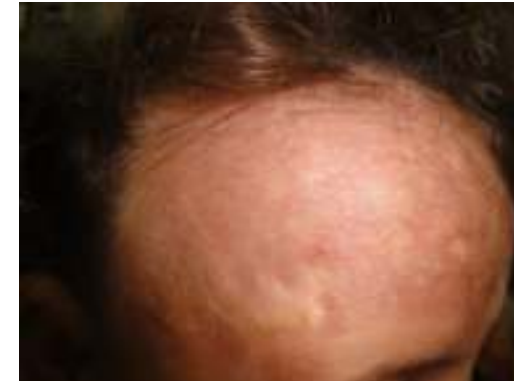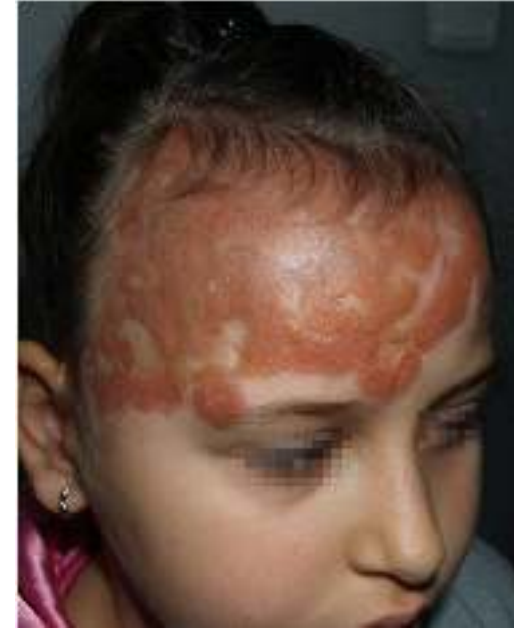2007 – 2009 KL Vakalarının İlçelere Göre Dağılımı



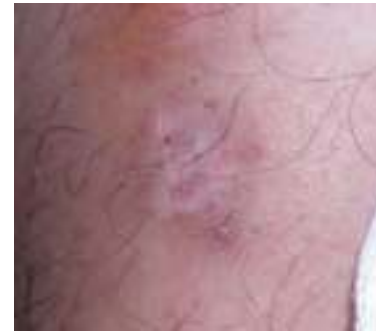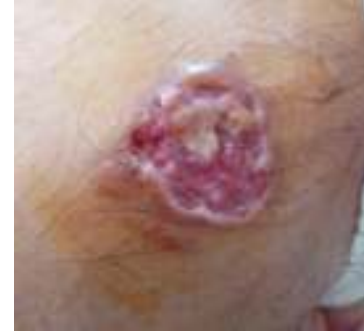Risk altındaki nüfus: 45.913.361



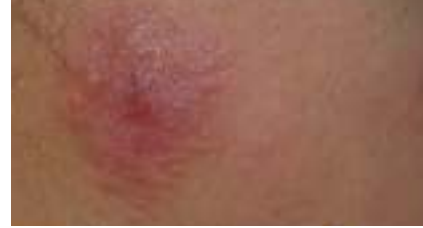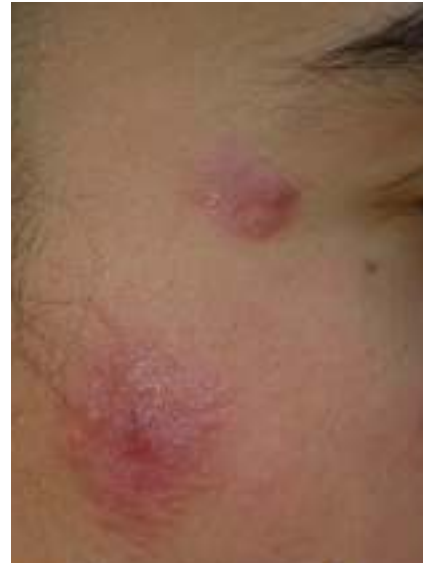L. donovani - CL



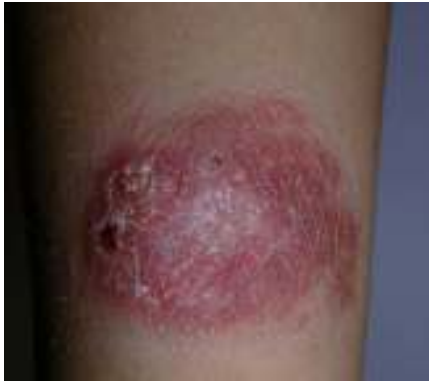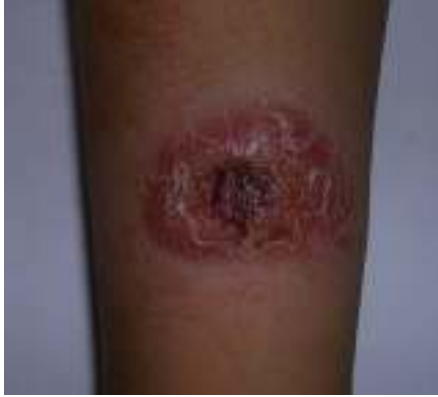L. major - CL



L. infantum - CL



L. tropica - CL



Tedavi öncesi

Tedavi sonrası

Tanıda gecikilmiş ve yüzde geniş skar bırakmış bir kutanöz leishmania olgusu

A cutaneous leishmania case left a deep scar on the face and delayed at diagnosis

Sevil Alan¹, Cumhuri İbrahim Başsorgun²

¹Akdeniz Üniversitesi Tıp Fakültesi Deri Ve Zührevi Hastalıklar Anabilim Dalı, Antalya

²Akdeniz Üniversitesi Tıp Fakültesi Patoloji Anabilim Dalı, Antalya

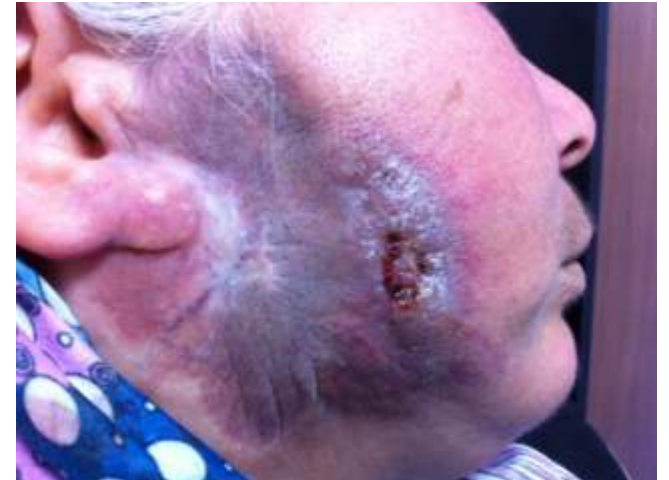
Özet

Kutanöz leishmaniasis (KL), enfekte tatarcıkların deriden kan emerken bulaştırdıkları leishmania türlerinin memeli konaklarda oluşturdukları bir hastalık grubudur. Kutanöz

Abstract

Cutaneous leishmaniasis (CL) is a disease group created by leishmania species which are transmitted by infected sandflies while sucking blood from the skin in mammal

- 55 yaşında
- Şikayetleri 10 yıl önce başlayan
- Doğru tanı konulamadığı için doğru tedavi verilmeyen ve gereksiz radikal cerrahi müdahaleler sonucu yüzünde çok geniş skar kalan bir olgu



Antalya'da Görülen Kutanöz Layřmanyazis Olgularının Epidemiyolojik Özellikleri

Epidemiologic findings of patients with Cutaneous Leishmaniasis seen in Antalya

Ayře Akman, Çiçek Durusoy*, Deniz Seçkin**, Erkan Alpsoy
Akdeniz Üniversitesi Tıp Fakültesi, Dermatoloji & Veneroloji Anabilim Dalı, Antalya

*Bařkent Üniversitesi Tıp Fakültesi, Dermatoloji Anabilim Dalı, Alanya Hastanesi, Antalya

**Bařkent Üniversitesi Tıp Fakültesi, Dermatoloji Anabilim Dalı, Ankara Hastanesi, Ankara, Türkiye

Özet

Amaç: Kutanöz layřmanyazis, dünyanın pekçok yerinde ve ülkemizde halen önemli bir sađlık sorunudur. Hastalık ülkemizde Güneydođu Anadolu Bölgesi'nde ve Akdeniz Bölgesi'nin Çukurova yöresinde endemik olarak görölmektedir. Burada, Antalya'da görülen kutanöz layřmanyazis olgularına ait epidemiyolojik verilerin deđerlendirilmesi amaçlandı.

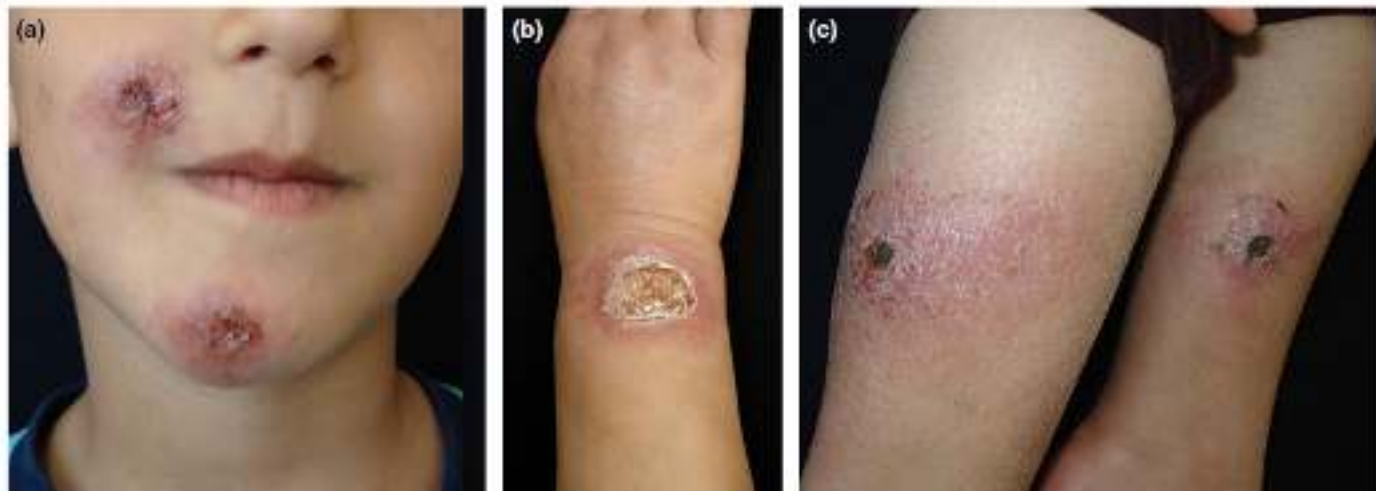
Gereç ve Yöntem: Ocak 2004-Ocak 2006 tarihleri arasında Akdeniz Üniversitesi Tıp Fakültesi, Dermatoloji Anabilim Dalı ve

- Akdeniz Üniversitesi Tıp Fakültesi Dermatoloji Kliniđi
- 2004-2006 da 20 Kutanöz leishmaniasis olgusu
- Alanya'dan 8, Gazipařa'dan 8 ve Antalya Merkez, Serik, Finike ile Kumluca ilçelerinden birer olgu

A. Özbilgin *et al.* *Leishmania major* infections in Turkey

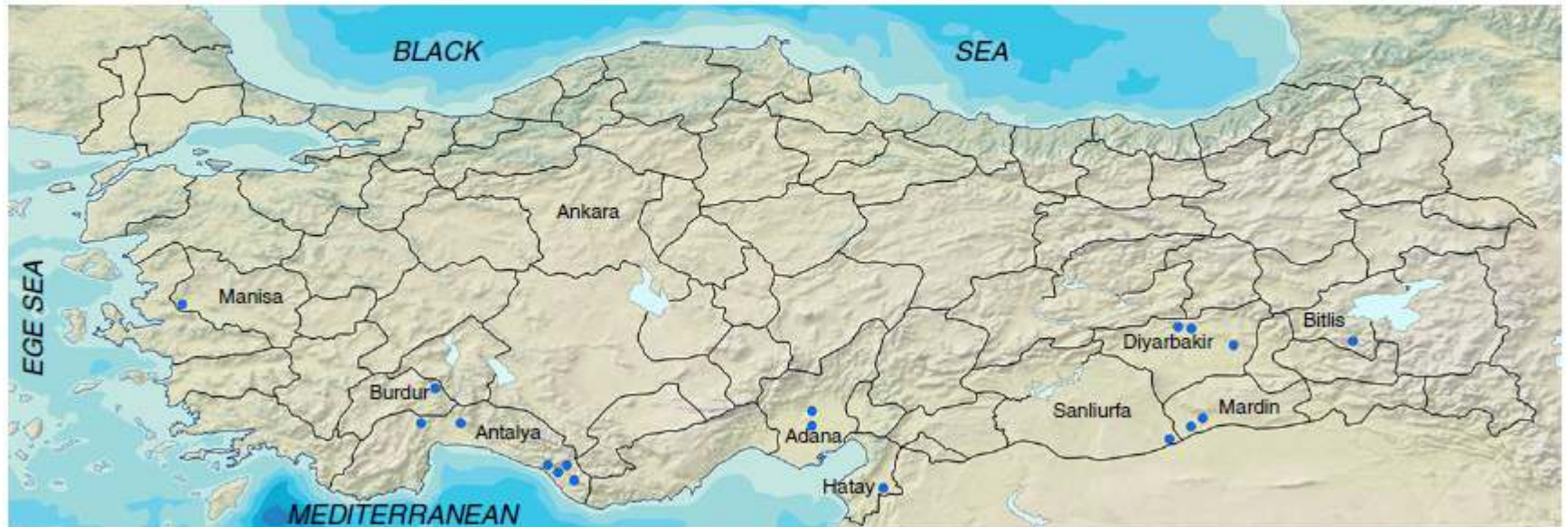

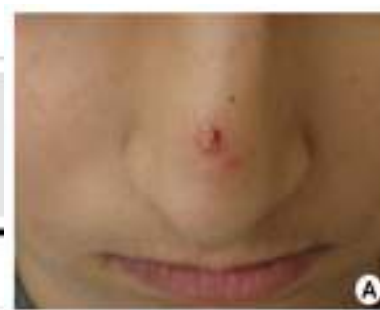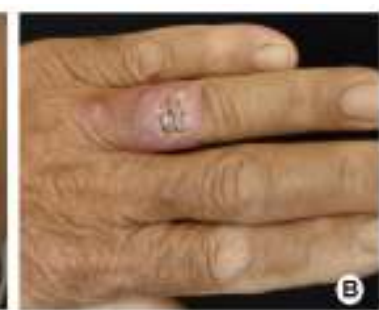Figure 2 The

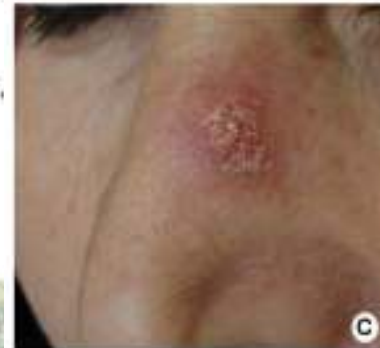



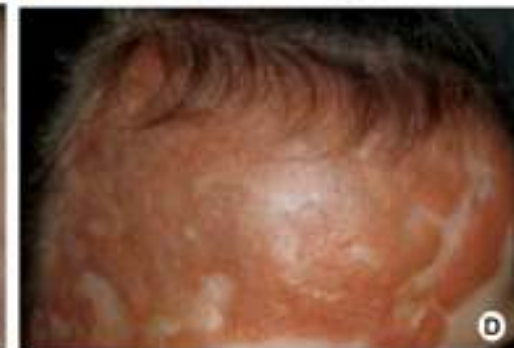A



B



C

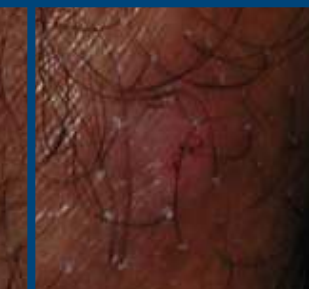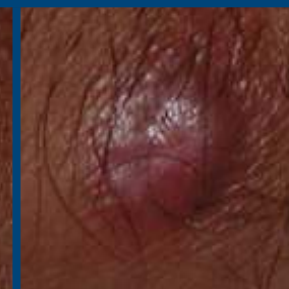

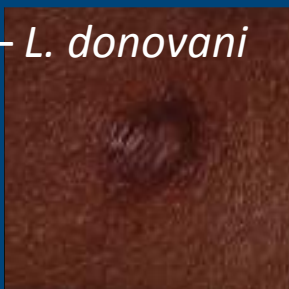
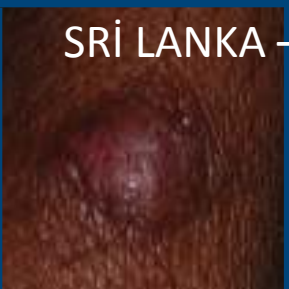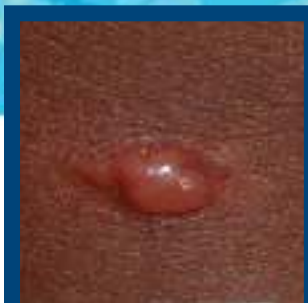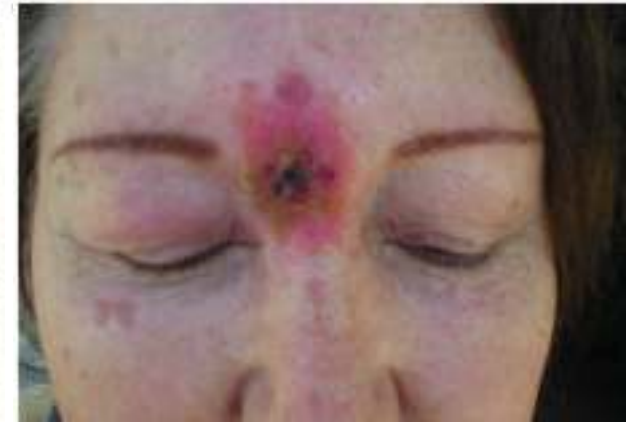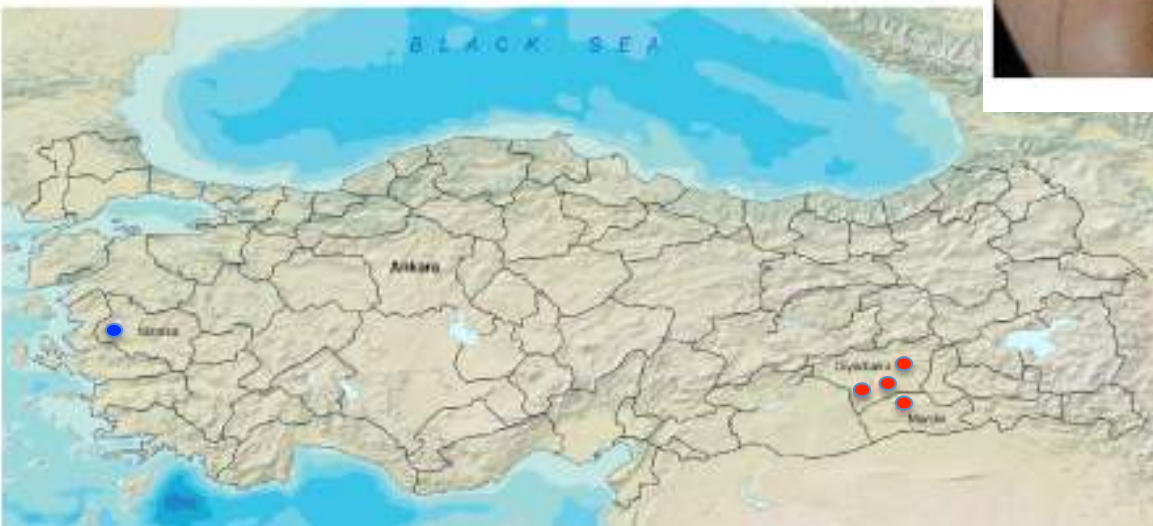D

Leishmaniasis in Turkey: Visceral and cutaneous leishmaniasis caused by *Leishmania donovani* in Turkey

Ahmet Özbilgin^a, Mehmet Harman^b, Mehmet Karakuş^c, Aldert Bart^d, Seray Töz^c, Özgür Kurt^c, İbrahim Çavuş^e, Erdal Polat^f, Cumhuri Gündüz^g, Tom Van Gool^d, Yusuf Özbel^h*

TÜRKİYE – *L. donovani*



SRI LANKA – *L. donovani*



Contents lists available at ScienceDirect

Acta Tropica

journal homepage: www.elsevier.com/locate/actatropica



The new situation of cutaneous leishmaniasis after Syrian civil war in Gaziantep city, Southeastern region of Turkey



Ahmet Özkeklikçi^a, Mehmet Karakuş^{b,*}, Yusuf Özbel^b, Seray Töz^b

^a Dr. Ersin Arslan State Hospital, Microbiology Department, Gaziantep, Turkey

^b Ege University Faculty of Medicine Department of Parasitology, Bornova, İzmir, Turkey

ARTICLE INFO

Article history:

Received 28 July 2016

Received in revised form 24 October 2016

ABSTRACT

Cutaneous leishmaniasis (CL) is an important public health problem with around 2,000 autochthonous reported cases each year in Turkey. Due to the civil war in Syria, Turkey received around three million refugees and they are mainly located at either camps or homes in south/southeastern part of Turkey. In

- Gaziantep Devlet Hastanesi Dermatoloji Polikliniğinde 2009-2015 yıllarında 263 Kutanöz Leishmaniasis hastası
 - 174 hasta Türk
 - 88 hasta Suriye’li
 - 1 hasta Afganistan’lı
 - Tür tayini yapılan örneklerin bir tanesi *L. infantum* diğerleri *L. tropica* bulundu

RESEARCH ARTICLE

Epidemiological analysis of *Leishmania tropica* strains and giemsa-stained smears from Syrian and Turkish leishmaniasis patients using multilocus microsatellite typing (MLMT)

Mehmet Karakuş^{1*}, Abed Nassereddin^{2,3}, Hüseyin Onay⁴, Emin Karaca⁴, Ahmet Özkulhan⁵, Özgür T. Şahin⁶, Fatih Kızılcı⁶, Ahmet Özkulu⁷, Metin Erbuğra⁸

Türkiye’de *L. tropica* 3 Populasyon / 6 Subpopulasyona sahip

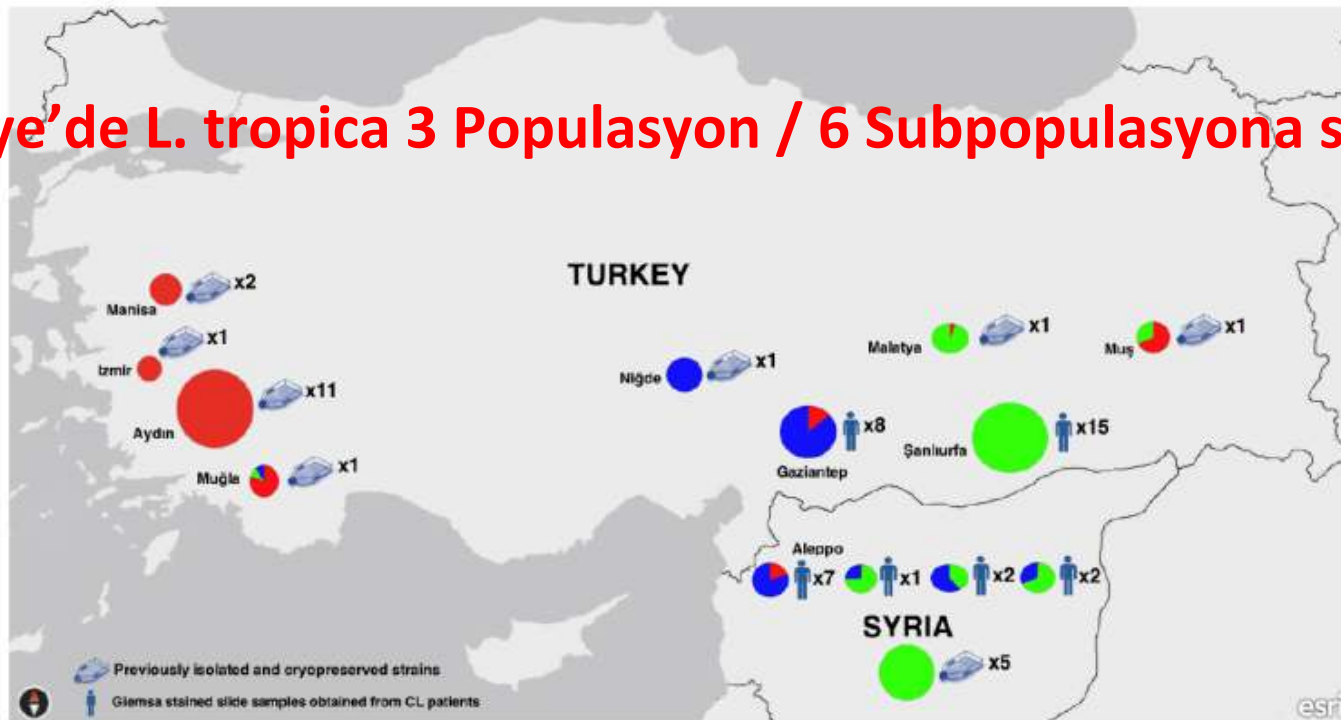
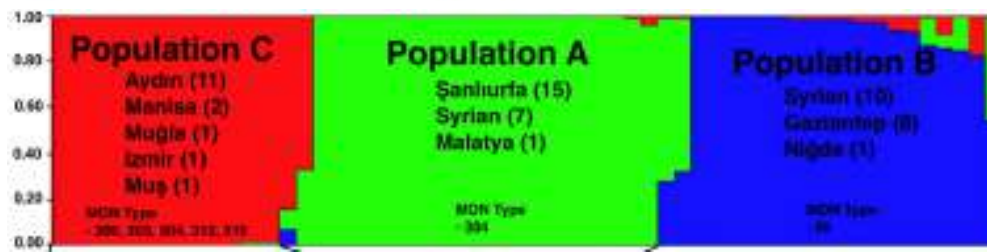
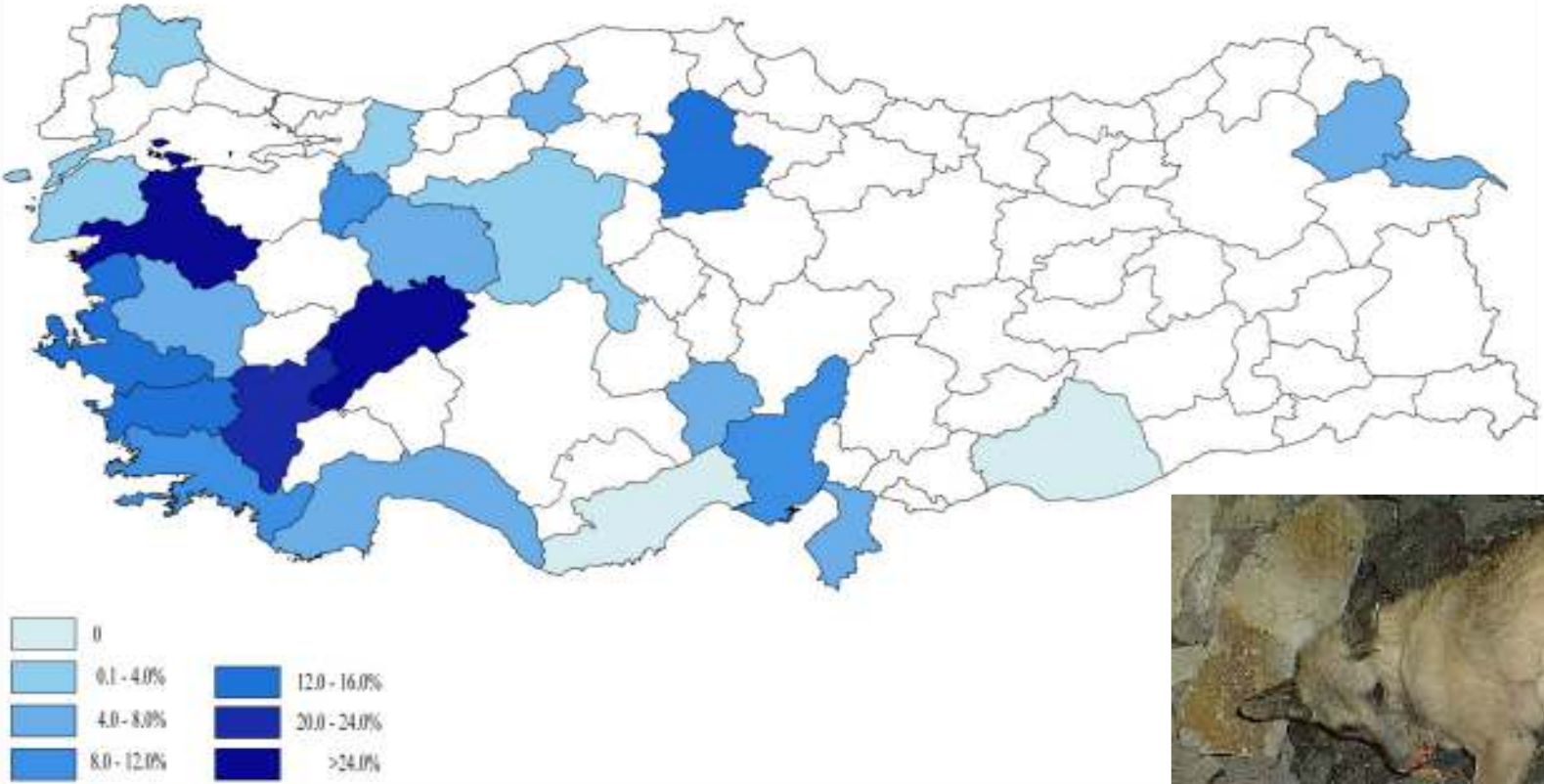


Fig 2. Geographical distribution of MLMT profiles.

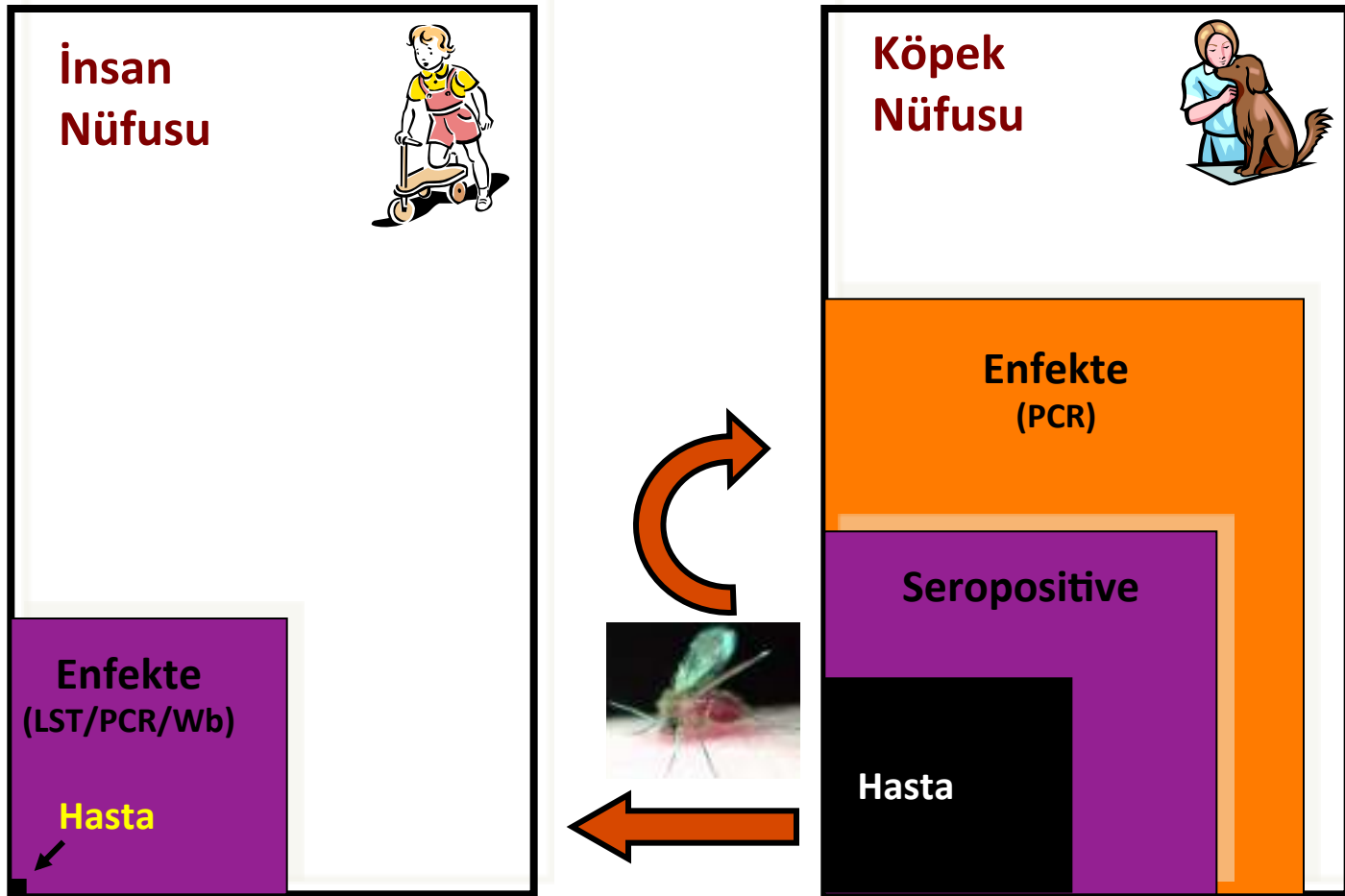


Kanin Leishmaniasis

- İnsan leishmaniasisinden daha fazla görülür (ort. %11.32)
- Etkenler: *L. infantum* ve nadiren *L. tropica*



Endemik bir alanda İnsan ve kanin leishmaniasis olguları arasındaki ilişki



Kaynak: Prof.Dr. Luigi Gradoni

5 VL olgusu saptanan Kuşadası'nda kanin
leishmaniasis araştırıldı
araştırma sürerken



**Kuşadasında Köpekevi karşısında
oturan bir ailede iki kişide VL
saptandı**

Short communication

Detection of *Leishmania major* and *Leishmania tropica* in domestic cats in the Ege Region of Turkey



Sendar Paşa^a, Aslı Tetik Vardarlı^b, Nural Erol^c, Mehmet Karakuş^d, Seray Tüzüç^e,
Abidin Atasoy^a, İ. Cüneyt Balcıoğlu^a, Gülten Emek Tuna^a, Özge V. Ermiş^f,
Hatice Ertabaklar^g, Yusuf Özbel^{h,*}

^aAdnan Menderes University, Veterinary Faculty, Department of Internal Medicine, Aydın, Turkey
^bEge University, Faculty of Medicine, Department of Medical Biology, Bornova, İzmir, Turkey
^cAdnan Menderes University, Veterinary Faculty, Department of Histology, Aydın, Turkey
^dEge University Faculty of Medicine, Department of Parasitology, Bornova, Aydın, Turkey
^eCelal Bayar University, Faculty of Medicine, Department of Parasitology, Manisa, Turkey
^fCelal Bayar University Institute of Health Sciences, Manisa, Turkey
^gAdnan Menderes University, Faculty of Medicine, Department of Parasitology, Aydın, Turkey

ARTICLE INFO

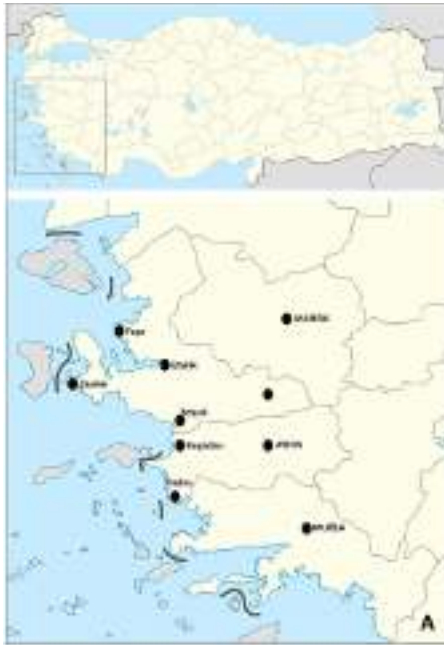Article history:
Received 26 April 2015
Received in revised form 22 July 2015
Accepted 28 July 2015

Keywords:
Leishmaniasis
Cat
Leishmania major
Leishmania tropica
Turkey

ABSTRACT

Leishmaniasis is a group of diseases caused by different species of Leishmania parasites in mammalian species. The aim of the present study was to investigate the presence of Leishmania spp. DNA in cats using real time polymerase chain reaction (RT-PCR) assays targeting internal transcribed spacer (ITS1) and heat-shock protein 70 gene (Hsp70) regions with Leishmania species-specific primers and probes. Blood samples were collected from 147 cats (73 female, 74 male) in the endemic regions for zoonotic visceral leishmaniasis in the western provinces of Turkey and analyzed using two RT-PCR assays. Additionally, Hsp70 RT-PCR products were sequenced. ELISA assays for feline immunodeficiency virus (FIV) and feline leukemia virus (FeLV) were also carried out for 145 of the 147 samples. Overall, 13/147 (8.84%) cats were positive for Leishmania by RT-PCR (4 *L. major* and 9 *L. tropica*). FIV and FeLV antibodies and/or antigens were detected in 4 and 5 cats among Leishmania DNA positives, respectively.

Kediler *Leishmania* spp. rezervuarı mı??

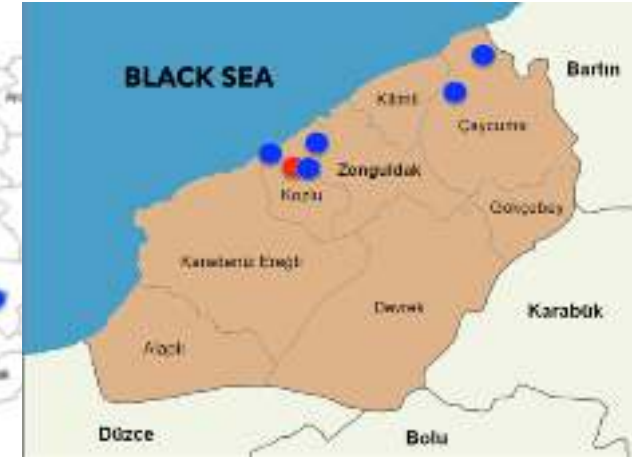
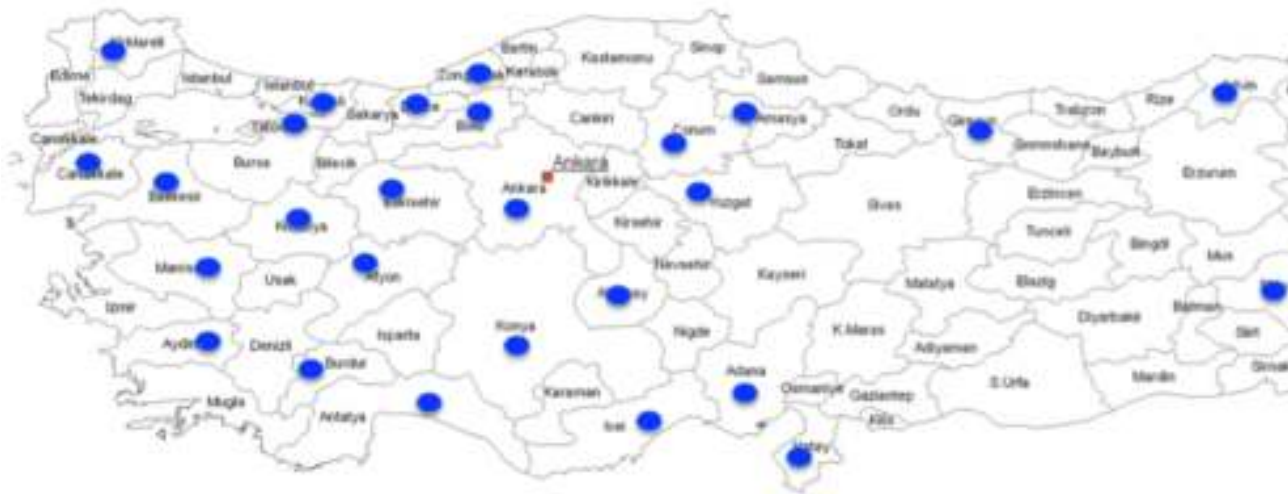
- 147 kedi kan örneğinden 13 tanesi (8.84%) RT PCR ile Leishmania Pozitif bulundu, sekans analiz sonuçları:
4 *L. major*; 9 *L. tropica*
- *Leishmania* DNA pozitif kedilerden 4 ünde FIV antikoru ve 5 inde FeLV antikoru/veya antijeni saptanmıştır

Rezervuar küçük memeli çalışması

M. Ali ÖKTEM, Mustafa SÖZEN, Ferhat MATUR, Faruk ÇOLAK

- Hantavirüs Çalışma Grubu tarafından 29 ilimizdeki küçük kemirgenlerden toplanan 712 doku örneğinden moleküler yöntemlerle 6 tanesinde *Leishmania* POZİTİF bulundu



- Leishmania major*** : dişi *Apodemus* sp.
 - Leishmania infantum*** : *Apodemus* sp. ve *Apodemus mystacinus*
- Bütün pozitif örnekler Zonguldak ilinin değişik köylerinden



Leishmaniasis'de Tanı Yöntemleri

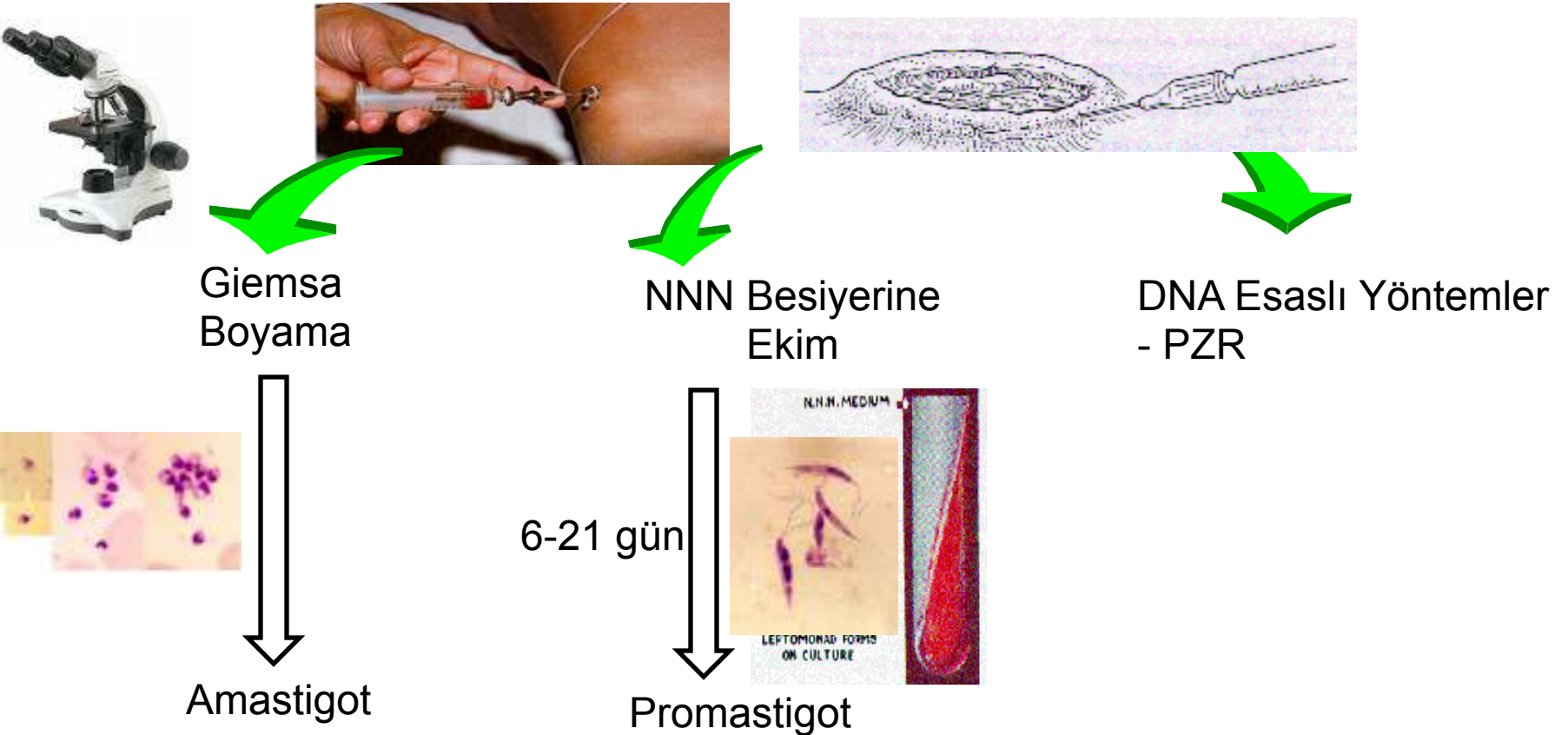
- Parazitolojik tanı
 - Mikroskopik
- Serolojik Tanı
 - IFAT, ELISA, IHA, DAT, Western Blotting, Hızlı tanı testi
- Moleküler Tanı
 - Polimeraz zincir reaksiyonu

Parazitolojik Tanıda Saptanan Yaşam Şekilleri

- İnsanlarda ve rezervuar olan hayvanlarda
 - **Amastigot**
- Vektör olan sineklerde ve hücre içermeyen kültür ortamında
 - **Promastigot**

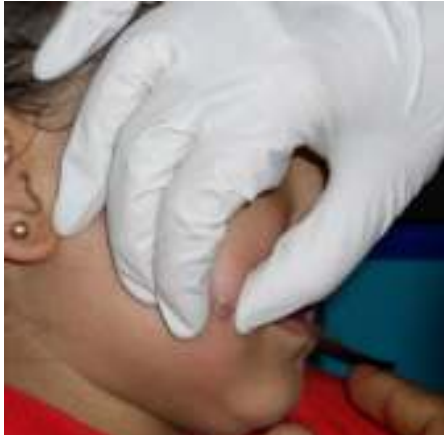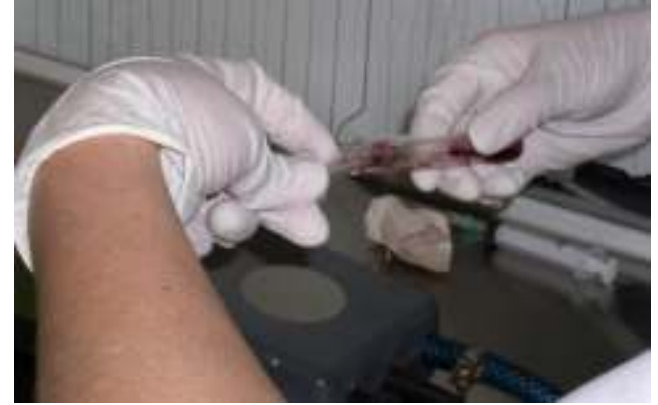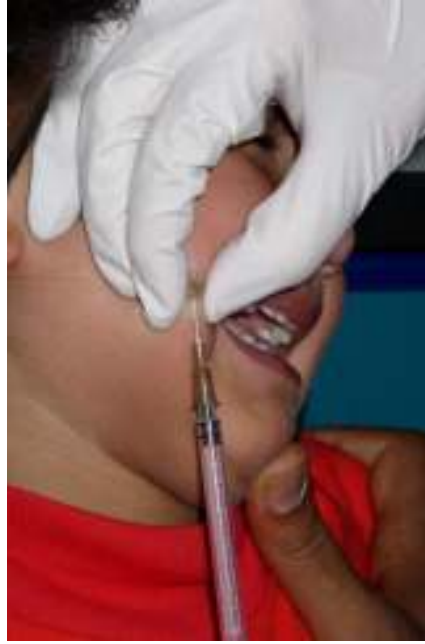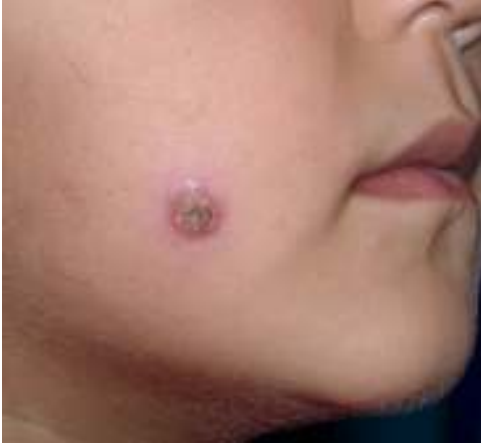Leishmaniasis Parazitolojik Tanısı

- Enfekte organ (kemik iliği, dalak..) doku örneğinde parazit görülmesi-Kesin tanı
 - Visseral leishmaniasis: Kemik İliği Aspirasyonu
 - Deri leishmaniasisi: Derideki lezyonun kenarından



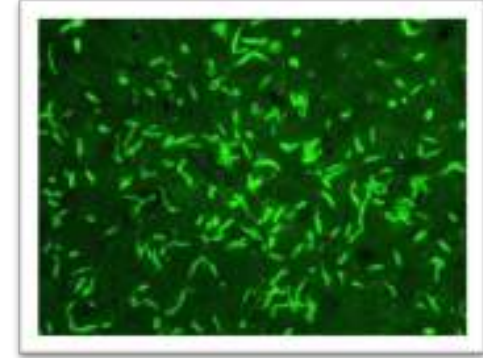
Şark Çıbanı (Tanı)

- Ülser kenarından alınan iğne aspirasyon materyali boyanır ve mikroskofta parazit görülerek tanı konur



Serolojik Tanı (İndirekt Tanı)

- Antijen – Antikor reaksiyonu *in vitro* koşullarda gerçekleştirilir
- Hastadaki parazite karşı oluşan özgün antikor veya parazit antijenleri saptanır
- Reaksiyonun görüntülenme özelliğine göre isimlendirilir; Aglutinasyon, IFA, ELISA, WB
- Parazitin yüzey, eriyik antijenleri veya belli bir proteine karşı oluşan özgün antikorlar saptanabilir
- Rekombinant protein teknolojisi ve immunokromatografik hızlı tanı testleri ile serolojik tanıda gelişim sağlanmıştır
 - Hızlı tanı testleri ile sahada çok kısa sürede tanı konabilir



Serolojik yöntemler hastalığın tedavi süresi ve sonrasında seyirini izlemede uygundur

Serological Monitoring of Paediatric *Visceral Leishmaniasis* By IFA and ELISA Methods

IFA ve ELISA Yöntemleri ile Çocuk *Visceral Leishmaniasis* Serolojik İzlemi

Nermin Şakru¹, Seray Özensoy Töz², Metin Korkmaz², Yusuf Özbek²

¹Department of Medical Microbiology, Faculty of Medicine, Trakya University, Edirne, Turkey

²Department of Parasitology, Faculty of Medicine, Ege University, Izmir, Turkey

ABSTRACT

Objective: Visceral leishmaniasis (VL) is endemic in all Mediter in endemic areas. In VL patients, serological assays are consid

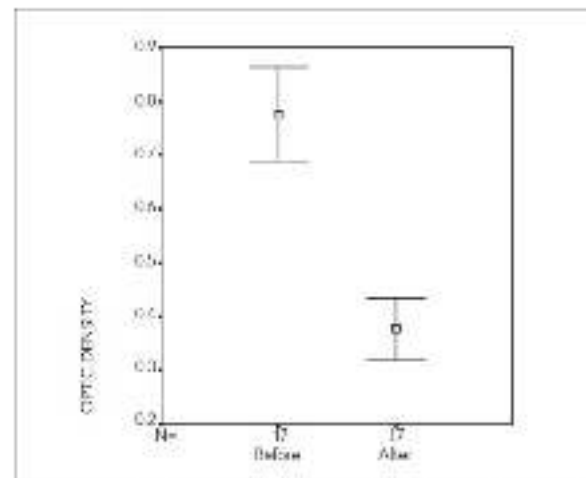


Figure 1. Mean ELISA optic density values before and after treatment were: 0.78 ± 0.36 (0.26-1.76) and 0.36 ± 0.24 (0.09-0.83) respectively, ($p < 0.001$). Cut-off point=0.303 OD (in cured patients)

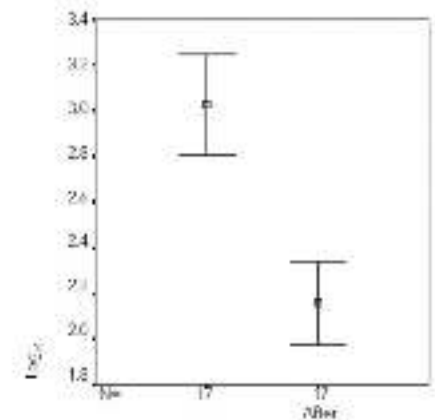


Figure 2. Mean IFA values (\log_{10} transformed titers) before and after treatment were: 3.02 ± 0.90 (1.81-4.51) and 2.15 ± 0.75 (1.20-3.90) respectively, ($p < 0.001$). Cut-off point=2.11 (in cured patients)

Moleküler tanı

- Avantaj
 - Hızlı, kolay ve hassas tanı
 - Çok az örnekle veya tek bir parazitle bile sonuç alma
- Dezavantaj
 - Optimizasyonu zor
 - Pahalı ekipman ve deneyim gerektiriyor
 - Parazitle karşılaşma ve hastalık ayrımı?? Eşik değerler belirlenmemiş
 - Kolay kontaminasyon
- Moleküler testlerin klasik yöntemlerle birlikte uygulanması bilgi birikimi sağlayarak testlerin gelişimine ve doğru uygulanmasına katkı sağlayabilecektir

Gerçek Zamanlı ITS1 PZR ile *Leishmania* türleri tanımlanabiliyor

(TÜBİTAK - 107S154 Nolu Proje)

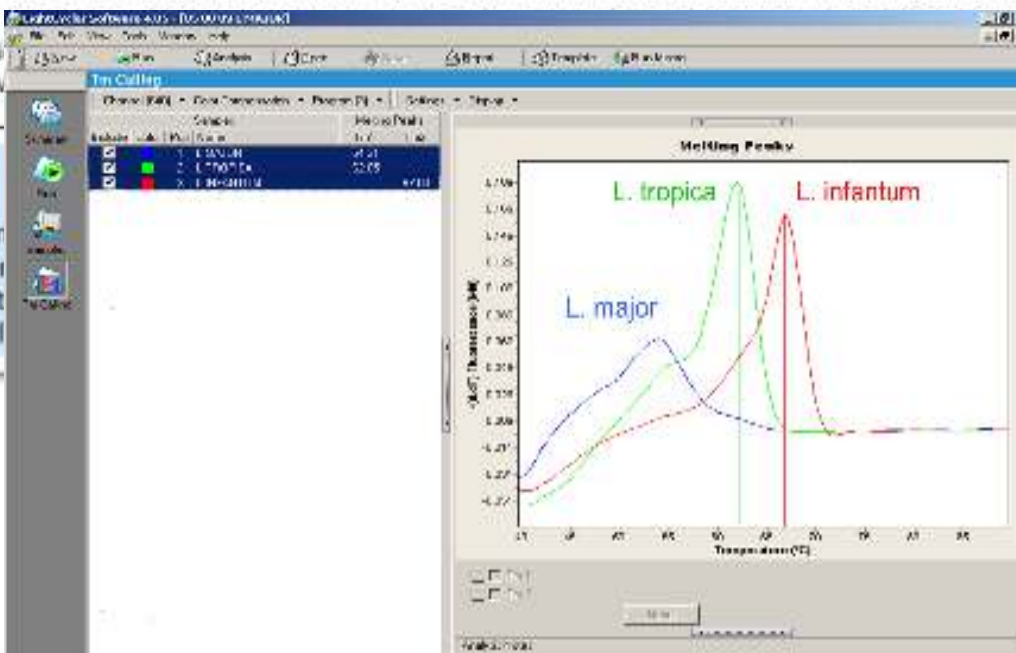
OPEN ACCESS Freely available online

PLOS NEGLECTED TROPICAL DISEASES

A Real-Time ITS1-PCR Based Method in the Diagnosis and Species Identification of *Leishmania* Parasite from Human and Dog Clinical Samples in Turkey

Seray Ozensoy Toz¹, Gulnaz Culha², Fadile Yıldız Zeyrek³, Hatice Ertabaklar⁴, M. Ziya Alkan¹, Aslı Tetik Vardarlı⁵, Cumhuri Gunduz⁵, Yusuf Ozbel^{1*}

¹ Ege University, Medical School, Department of Parasitology, Hatay, Turkey, ³ Harran University, Medical School, Department of Parasitology, Hatay, Turkey, ⁵ Ege University, Medical School, Department of Parasitology, Hatay, Turkey



² Harran University, Medical School, Department of Parasitology, Hatay, Turkey, ⁴ Harran University, Medical School, Department of Parasitology, Hatay, Turkey

Abstract

Human visceral leishmaniasis (VL) caused by *L. infantum* and *L. tropica* have been reported in Turkey. It is widely common in the country. The ITS1 region of the transcribed spacer 1 (ITS1) is a highly conserved region and to identify the

by *L. tropica* and *L. infantum* (L) and it is widely used on the internal and to identify the

Sonuç olarak

- Klasik tanı yöntemi: Parazit var ya da yok
- Serolojik ve moleküler yöntemler
 - Parazitin ne zaman vücuda alınmış
 - Hastalığın evresi: akut / kronik
 - Konağın bu parazite karşı bağışık yanıtı
 - Kullanılan ilaca karşı direnç
 - Hastalığın prognozunu belirlemede yardımcı olabilir
- Tanıda modern yaklaşım
 - Uygulanan testin optimizasyonu
 - Kullanılan testin coğrafi bölgedeki parazit tür/alt türlerine uygunluğu
 - Paraziter hastalıkların gerekli evrelerinde gerekli testlerin uygulanması
 - Uzmanları tarafından paraziter enfeksiyonlar için ulusal ve uluslararası tanı algoritmalarının oluşturulması

Sonuç olarak

- **Parazitolojik tanı:** Altın standart, vazgeçilmez ama sorunlu (hassasiyeti düşük ve deneyimsizliğe bağlı yanlış pozitif olabilir)
- **Serolojik tanı:** Tanıda yardımcı ve gelişmeye açık
- **Modern moleküler tanı:** Pahalı, avantajları çok ancak sınırlılıkları henüz belirlenmemiş
- **KanL olgularının tanı ve tedavi algoritması:** Uzmanlarca oluşturulmalı, bu yapılmadıkça
 - Kullanılan ilaçlara karşı direnç gelişmesi
 - Ülkemizde dirençli suşların yayılımı mümkün
- **Vektör kaynaklı hastalık mücadelesinde multidisipliner yaklaşım**
 - Hastaların tanı ve tedavisi
 - Vektörle mücadele
 - Doğadaki rezervuarlarla mücadele

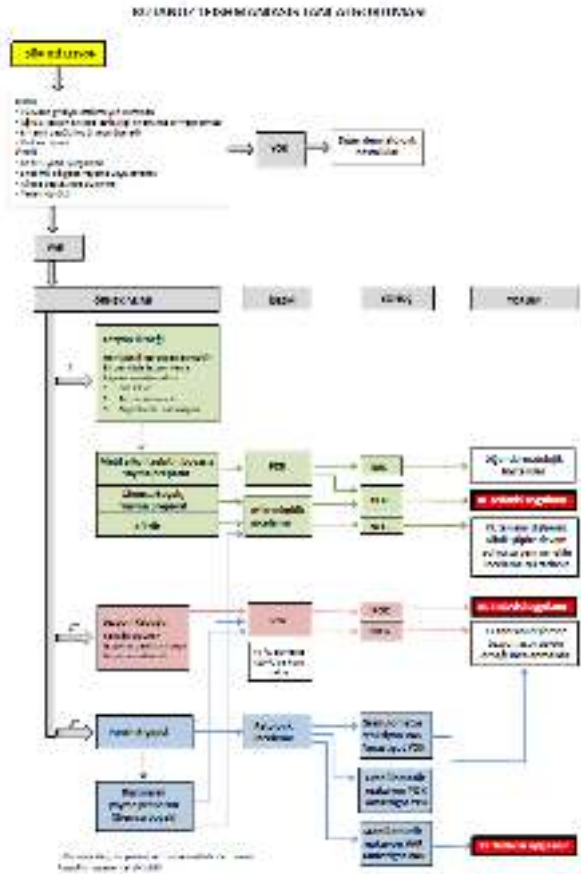
Leishmania suşları için oluşturulan banka sistemi

(Manisa Celal Bayar Üniv. Prof. Dr. Ahmet Özbilgin denetiminde)

- *Türkiye’de hasta ve rezervuarlardan izole edilen Leishmania* izolatları Parazit Bankası’nda sıvı nitrojende saklanmaktadır
- Bankada toplam 800’yüzden fazla izolat bulunmaktadır



-
- *Leishmania* virüsü çalışmaları başlatıldı
 - Şu ana dek, *L. major* ve *L. tropica* örneklerinde endosimbiont virüs saptandı, ileri çalışmalarla bu virüs varlığının hastalığın klinik ve prognozundaki etkileri incelenmeli



- KL tanısı ve tedavisi için algoritmalar ve bir rehber hazırlandı

KUTANÖZ LAYŞMANYAZIS TANI VE TEDAVİ REHBERİ



Yazarlar

Soner Uzun
Mehmet Salih Gürel
Mehmet Harman

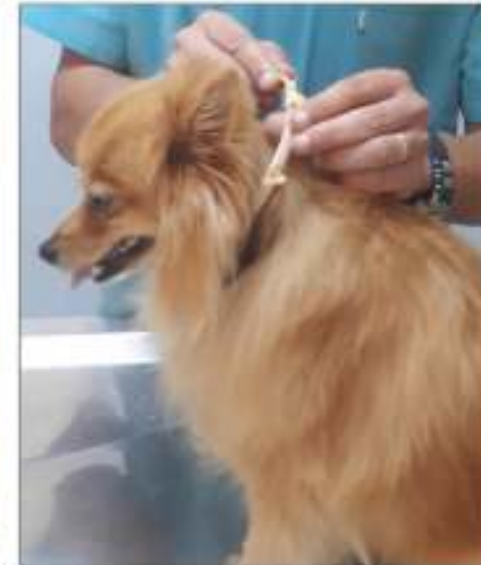
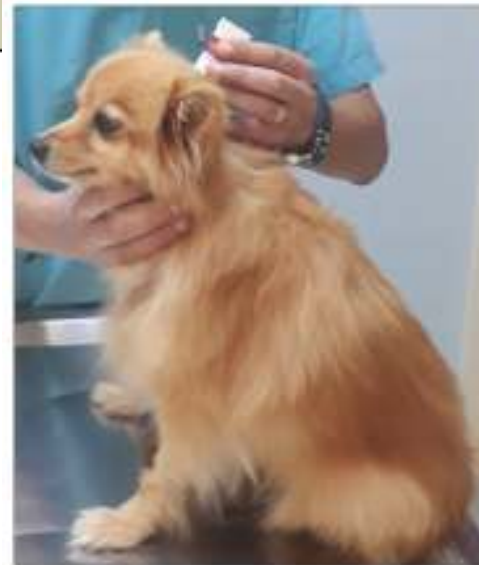
Türk Dermatoloji Derneği'nin ekibi

Halk Sağlığı Açısından Önemi

- ✓ *Leishmania infantum*'ün neden olduğu insan visseral leishmaniasis çocukları veya AIDS vb. diğer nedenlerle immünsüprese olan erişkinleri etkileyen zoonotik bir hastalıktır.
- ✓ Köpekler, insanların *Leishmania infantum* enfeksiyonunun en önemli evcil rezervuarıdır.
- ✓ Hastalığın endemik olduğu bir bölgede **KanL** ile enfekte bir köpeğin sahibi olmak hastalığın aile bireylerine bulaşma riskini büyük oranda arttırmaz.
- ✓ Sağlıklı ve/veya enfekte köpeklerde korunma önlemlerini düzenli uygulayarak köpek ile birlikte yaşamada sakınca bulunmamaktadır.
- ✓ **Dünya Sağlık Örgütü insan Leishmaniasisinde primer olarak kullanılan ilaçların, aşağıda belirtilen nedenlerle köpeklerde kullanılmamasını, alternatif olarak Allopurinol gibi Leishmaniostatik ilaçların öncelikle kullanılmasını önermektedir**
 - **KanL'de parazit öldürücü etkilerinin düşük olması**
 - **Parazitin direnç kazanabilmesi**

VL'nin en önemli rezervuarı köpeklerde korunma: Sinek kaçıracı/öldürücü tasma veya damlaların uygulaması



Neler Yapabiliriz

- Saęlık personelinin farkındalıęının artırılması
- Serolojik tanının uygulanmasının yaygınlařtırılması
- Hastalıktan řüphe eden, tanı koyan, tedavi ve takip eden; Klinisyen ve Temel Bilimciler tarafından Visseral Leishmaniasis için Ulusal Tanı-Tedavi-İzlem algoritmalarının hazırlanması

Biz kocaman bir ekibiz, tüm bu çalışmalar için ekip arkadaşlarıma ve dinledięiniz için sizlere teşekkür ederim