



Hiperbarik Oksijen Tedavisi & Ozon Tedavisi

Dr. Figen AYDIN

Sualtı Hekimliği ve Hiperbarik Tıp Uzmanı

Sunum Planı

Hiperbarik Oksijen (HBO) Tedavisi

- 1- Tarihçe
- 2- Ülkemizde HBO Tedavisinin Gelişimi
- 3- HBO Tedavisi, Etki Mekanizması, Endikasyon, Kontrendikasyon, Yan Etkileri
- 4- Diyabetik Ayak- HBOT
- 5- Klinik Çalışmalarımız
- 6- HBOT-SGK Geri Ödeme Sistemi

Ozon Tedavisi

- 1- Tarihçe
- 2- Genel Bilgiler, Endikasyon, Kontrendikasyon, Yan Etkiler


Sonuç



Hiperbarik Oksijen Tedavisi

Tarihçe

- * 1662 Henshaw DORMICILUM
- * 1775 Priestly, Oksijenin keşfi
- * 1789 Lavoisier oksijenin toksik etkileri
- * 1837 Fransa'da hiperbarik tedaviler



Tarihçe

- * 1841 Caisson hastalığı-HBO tedavisi
- * 1879 Fontain- mobil basınç odaları
- * 19. yy Paul Bert: Oksijenin SSS toksisitesi
- * 1927 Cunningham'ın dev basınç odası 19.5 m çapta küre
(Çalışmaları 1930 yılında Amerikan Tıp Derneği tarafından durdurulmuş).



Tarihçe

- * 1937 İlk kez dekompresyon hastalığında rekompresyon tedavisi (Dalış Tıbbı)
- * 1954 Churcill ve Davidson tümör radyosensitivitesi için HBOT
- * 1956 Boerema: basınç odası içinde ilk kalp cerrahisi
- * Boerema başkanlığında ilk uluslararası hiperbarik tıp kongreleri (Int Congress on Hyperb Med ICHM)
- * 1967 ABD'de Hiperbarik Oksijenasyon Komitesi Undersea Medical Society (UMS)
- * 1987 Undersea and Hyperbaric Med Society (UHMS)



Ülkemizde HBO Tedavisi

- * 1984 İstanbul Tıp Fakültesi
Deniz ve Sualtı Hekimliği
Bilim Dalı
- * 1989 İstanbul Tıp Fakültesi
Deniz ve Sualtı Hekimliği
Ana Bilim Dalı
- * GATA (Ankara-İstanbul)
- * Çanakkale 18 Mart Ünv.
- * Selçuk Üniversitesi



Sağlık Bakanlığı & YÖK

- * Kartal EAH
- * Ankara Numune EAH
- * Trabzon EAH
- * Gaziantep DH
- * Bursa Çekirge DH
- * Erzurum EAH
- * Van EA
- * İzmir EAH
- * Bodrum DH
- * Antalya EAH
- * Diyarbakır EAH
- * Kayseri EAH
- * Konya SBÜ EAH
- * Sakarya Üniv EAH
- * Gölcük Asker Hast
- * Eskişehir Hava Hast
- * Ankara Rehabilitasyon Merkezi
- * İst Üniv Tıp Fak (ÇAPA)
- * GATA (Ankara ve İstanbul)
- * Harran Üniv Tıp Fak.
- * 18 Mart Üniv Tıp Fak.
- * Selçuk Üniv Tıp Fak.
- * Özel merkezler




Hiperbarik Oksijen Tedavisi Nedir?

Bir basınç odası içinde tamamen basınç altına alınan kişiye, **2-3 ATA basınçta**, maskeden, başlıktan, endotrakeal tüpten ya da ortamdan **%100 oksijen** solutulması esasına dayalı **medikal** bir tedavidir.

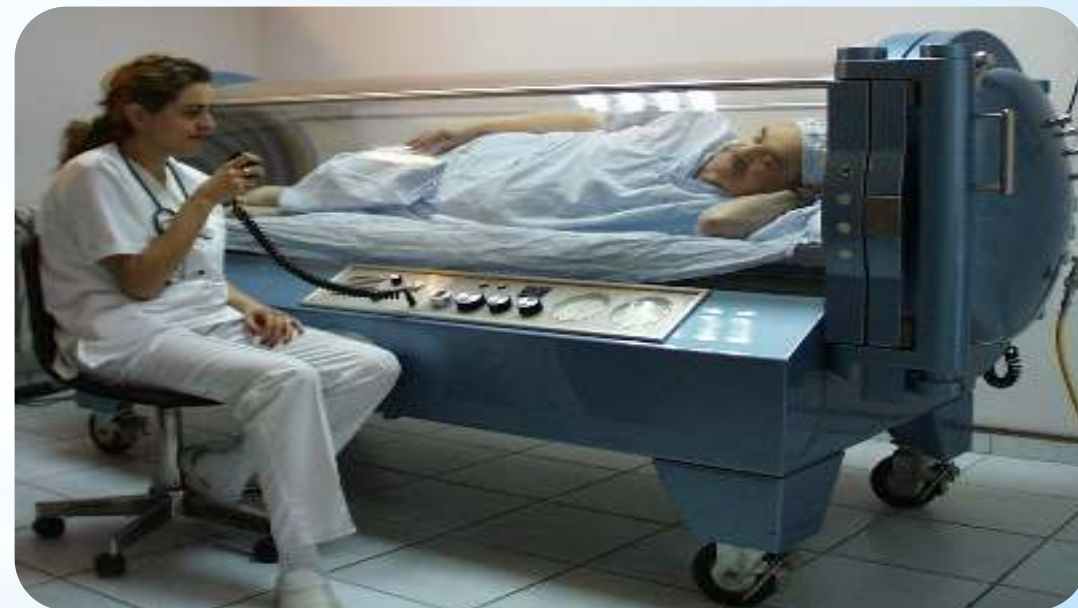
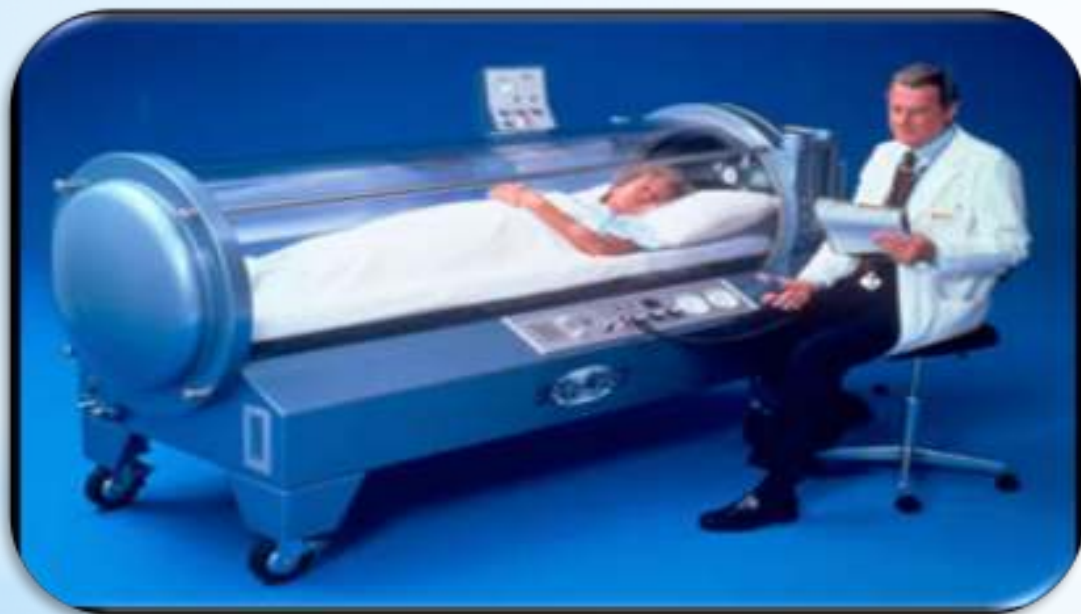
Hiperbarik Oksijen Tedavisi Ne Deęildir?

Yara üzerine 1,05 ATA basınçlarda uygulanan **topikal oksijen**, hiperbarik oksijen tedavisi **deęildir**.



Monoplace

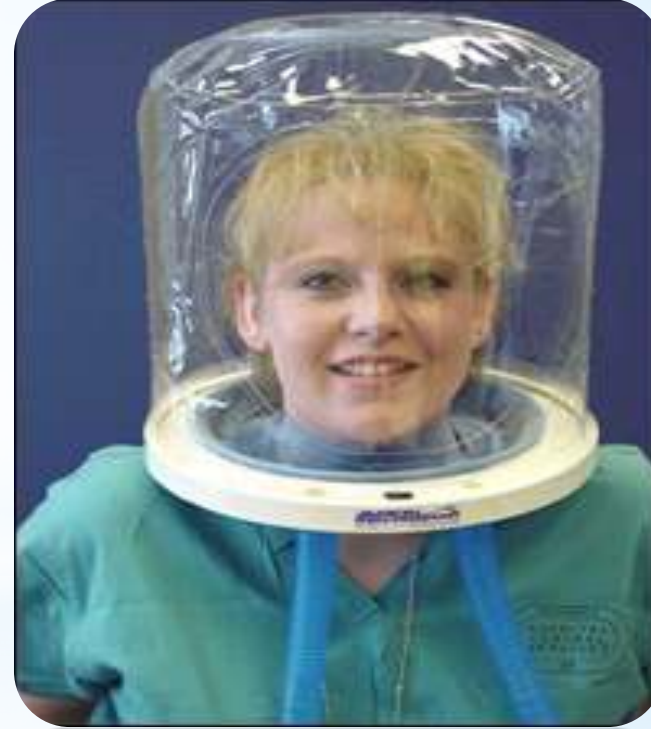
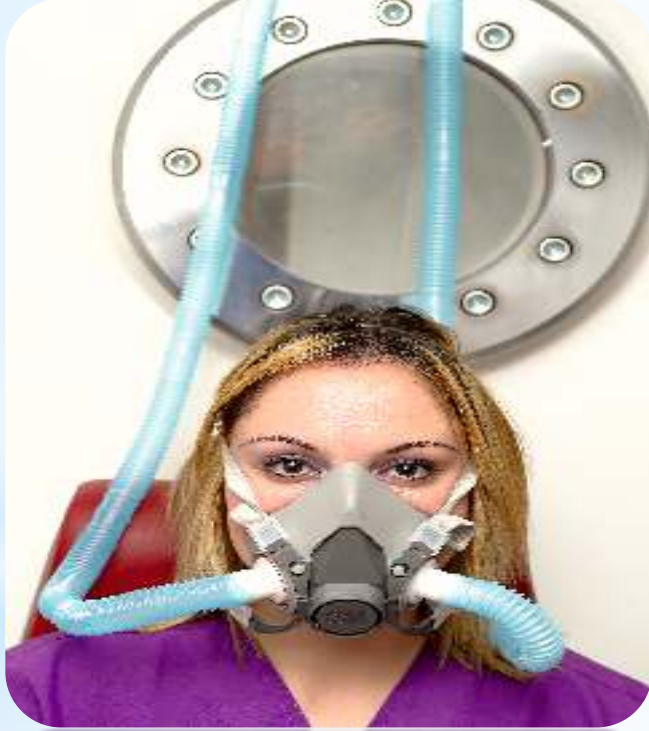
Multiplace



Oksijen Soluma Sistemleri

Maske-Başlık





* Personel Değişimi



HBO Tedavisinin Etkileri

Basıncın Doğrudan Etkisi (Boyle Gaz Yasası)

Çözünmüş Oksijenin Etkisi (Henry Yasası)

1- Hammerlund C: The physiologic effects of hyperbaric oxygen therapy, Hyperbaric Medicine Practice, Ed:Kindwall E, Best Publishing Co 17-32, Arizona 1995

2- Jain KK: Physiological and biochemical aspects of hyperbaric oxygenation The Textbook of Hyperbaric Medicine Eds: Jain KK, Naubauer R., Hogrefe and Huber Publishers, Toronto, 335-365, 1990

Çözünmüş Oksijenin Etkileri

Antihipoksik

Antiödem

Antitoksik

Antibakteriyel

Bozulmuş yara iyileşmesinin düzeltilmesi

Antibakteriyel Etki

Direkt etki

Konak savunma faktörlerinin düzenlenmesi

Bazı antibiyotiklerle sinerjizm (AGA, Kinolon, Vankomisin, Teikoplanin, Betalaktam, TM-SMX)

Hohn DC. Oxygen and leukocyte microbial killing. *Hyperbaric Oxygen Therapy*. 1977.

Giamarellou H. Anaerobic infection therapy. *Int J Antimicrob Agents* 2000.

Öztaş E, et al. Effect of hyperbaric oxygen and penicillin in a murine model of streptococcal myositis. *Undersea Hyperb Med* 2001.

Knighton DR, et al. Oxygen as an antibiotic. A comparison of the effects of inspired oxygen concentration and antibiotic administration on in vivo bacterial clearance. *Arch Surg* 1986

Antitoksik Etki

Bakteriyel eksotoksin inhibisyonu

CO detoksifikasyonu

Siyanid detoksifikasyonu

Yara İyileşmesi

❖ İnflamasyon fazı

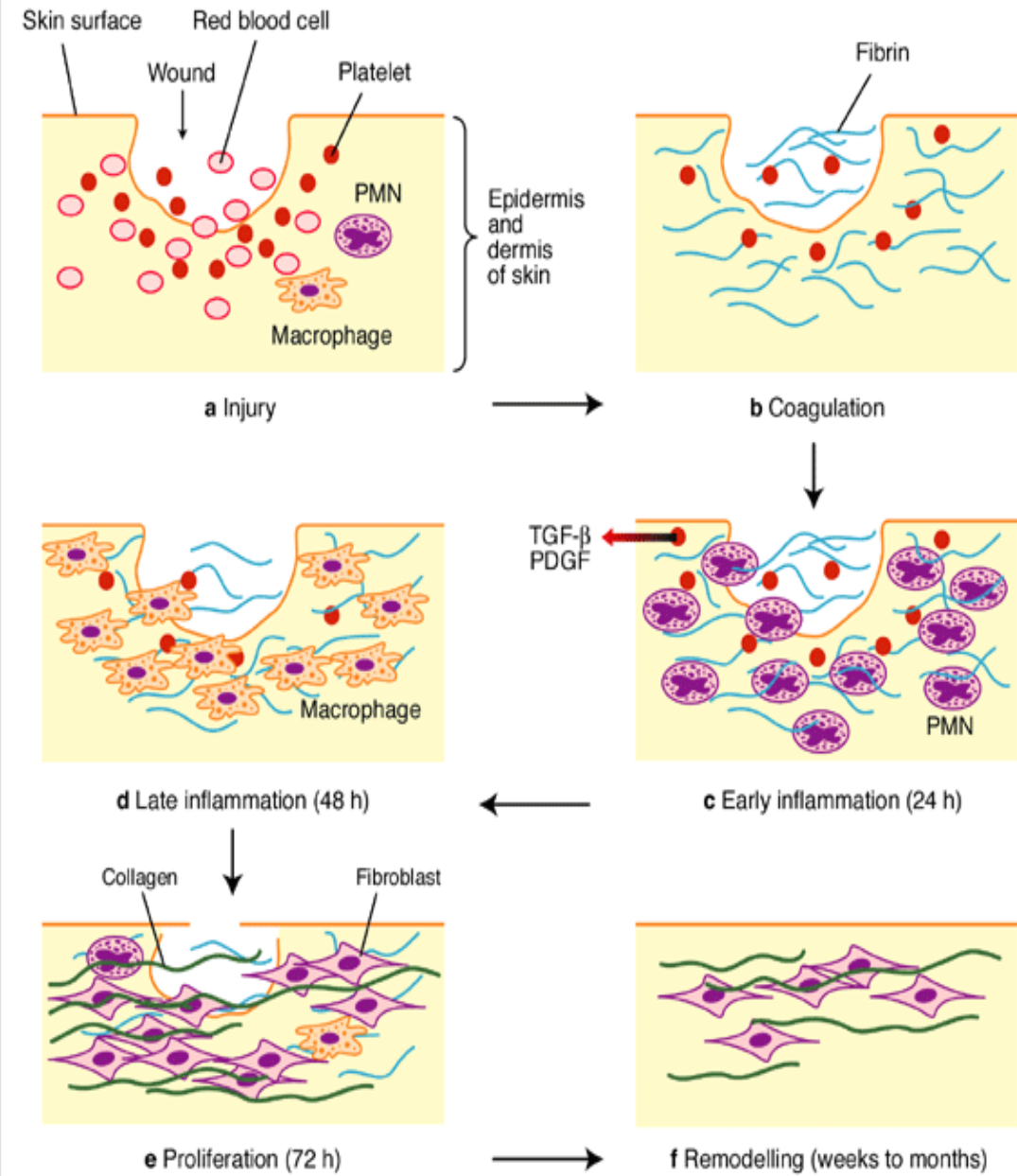
✓ 4-6 gün

❖ Proliferasyon fazı

✓ 2-3 hafta

❖ Maturasyon (remodeling) fazı

✓ 3 hafta-2 yıl



The phases of cutaneous wound healing

İnflamasyon fazı

(Metabolitler toplanır, 1-6 gün)

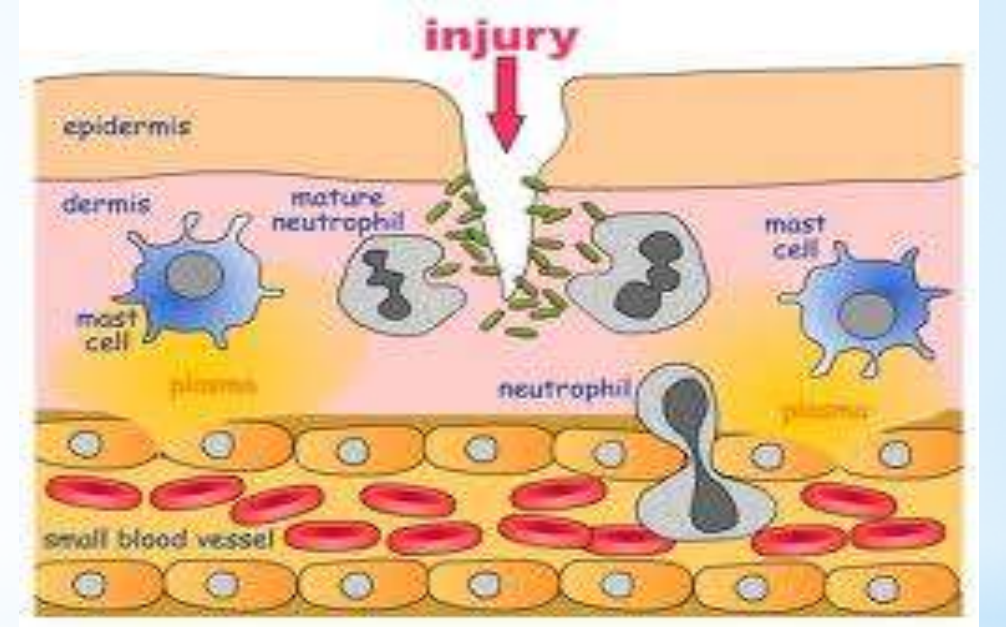
Erken dönem (hemostaz)

Trombosit

Geç dönem (fagositoz)

Makrofaj

Yaralanma anında başlar



Kızarıklık, şişlik, sıcaklık,
ağrı, fonksiyon kaybı

Proliferasyon fazı

(Angioplazi & Fibroplazi, 6-14 gün)

Fibroblast

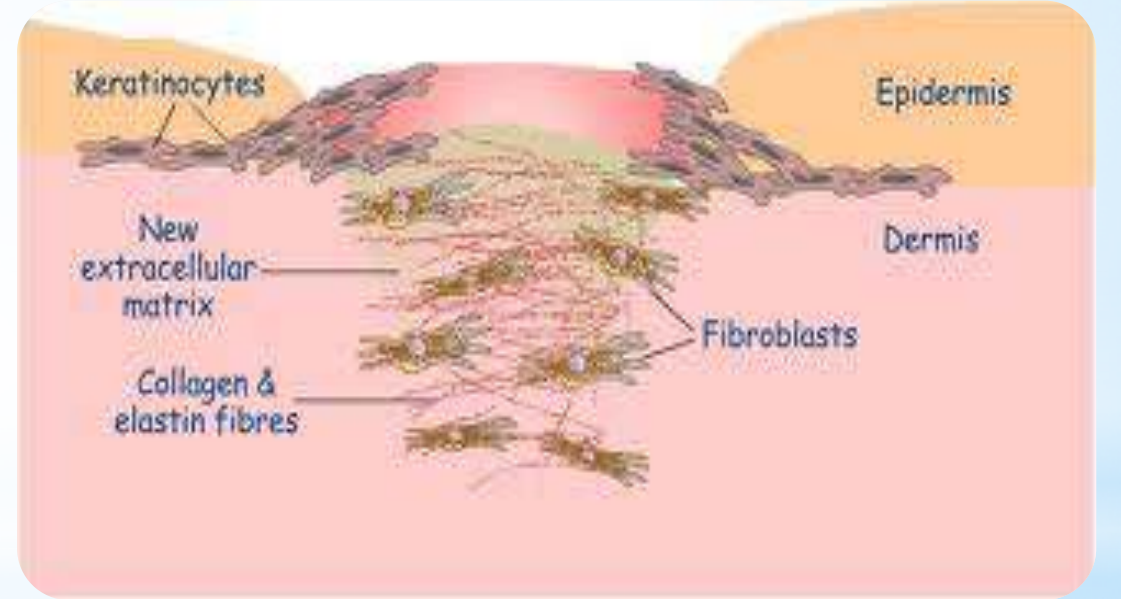
Kollajen sentezi

Angiogenez

Epitelizasyon

Doku kuvveti dereceli olarak artar

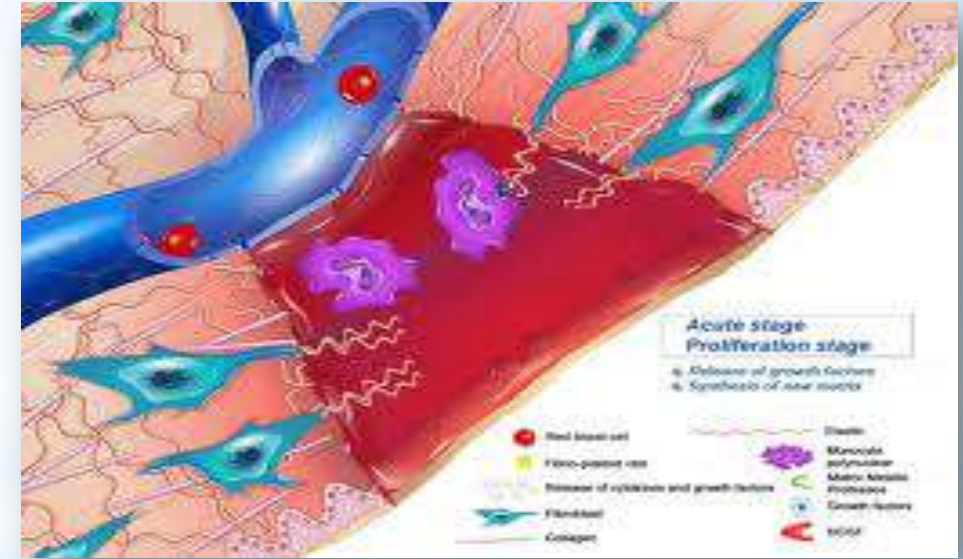
Beslenme önemli



Maturasyon fazı

(Remodelling, 14-21 gün)

Kollajen çapraz bağlarla şekillenir
Doku kuvveti daha da artar
Normal kuvvetin %80' i
2 yıla kadar sürebilir



Yara İyileşmesine Etkisi

Fibroblastik proliferasyon

Kollagen sentezi, salınım ve köprüleşmesi

Neovaskülarizasyon

Epitelizasyon

Osteogenez

Hehenberger K, et al. Dose-dependent hyperbaric oxygen stimulation of human fibroblast proliferation. *Wound Rep Reg* 1997.

Pai MP. Effect of varying oxygen tensions on healing of open wounds. *Surg Gynecol Obstet* 1972.

Knighton D, et al. Regulation of wound healing angiogenesis-effect of oxygen gradients and inspired oxygen concentration. *Surgery* 1981.

La van FB. Oxygen and wound healing. *Clinic Plast Surg* 1990

HBO Tedavisi Endikasyonları

Dekompresyon hastalığı

Hava ve gaz embolisi

Karbonmonoksit zehirlenmesi, duman inhalasyonu

Klostridiyal miyonekroz (gazlı gangren)

Crush yaralanması, kompartman sendromu ve diğer akut travmatik iskemiler

Problemlı yaralar (diyabetik, arteriyel, venöz vb.)

HBO Tedavisi Endikasyonları

Yumuşak dokuların nekrotizan infeksiyonları

Kronik osteomyelit

Radyasyon nekrozu

Problemlı greft ve flepler

Termal yanıklar

Aşırı kan kayıpları

Kraniyal abseler

Yan Etkiler

Orta kulak barotravması

Sinüs barotravması

Oksijen toksisitesi

a- pulmoner oksijen toksisitesi

b- santral sinir sistemi oksijen toksisitesi

Kontrendikasyonlar

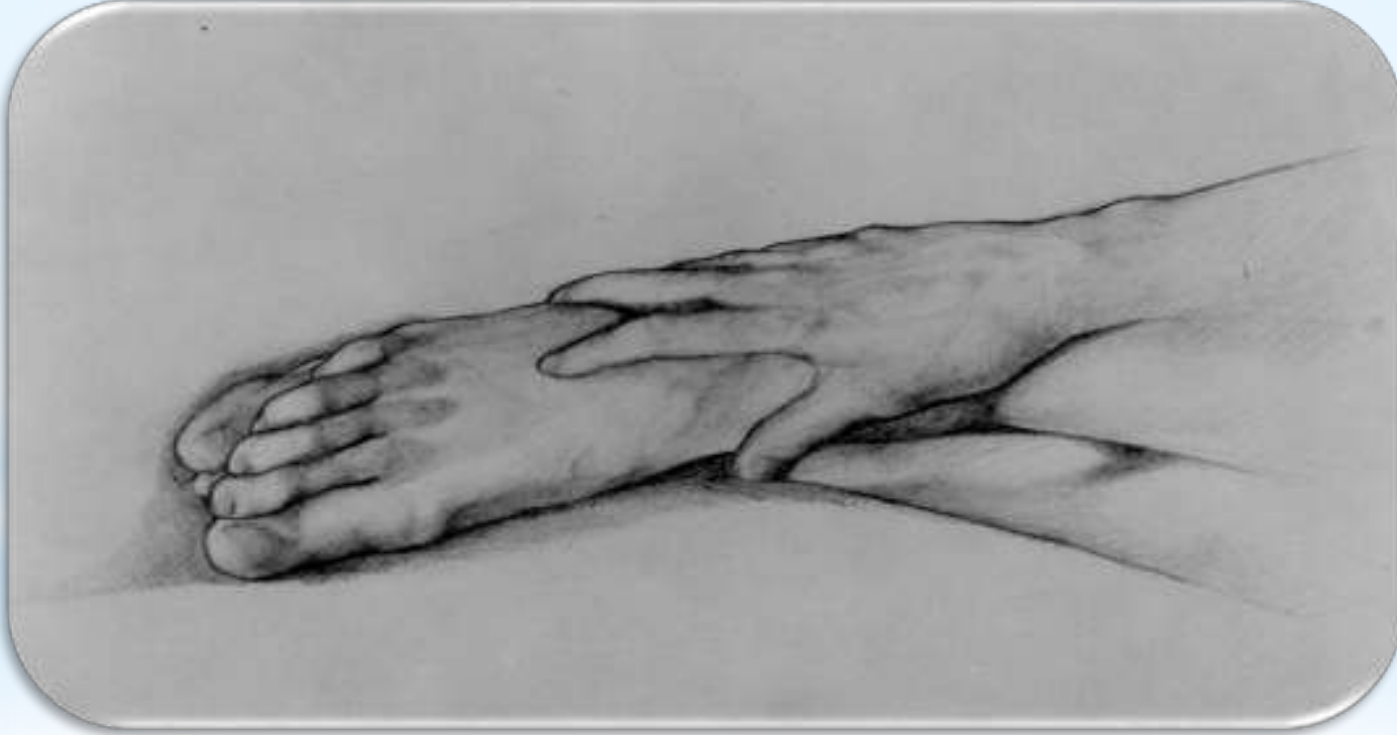
Tedavi edilmemiş spontan pnömotoraks

Adriamisin uygulamasını izleyen ilk hafta

Ağır kardiyopulmoner yetmezlik

Klostrofobi

Diyabetik Ayak Ülseri



Diyabetik Ayak Ülseri Gerçekler

Tüm diyabetlilerin
%25'inde, yaşamlarının
bir döneminde
**diyabetik ayak
ülseri** oluşuyor.



Diyabetik Ayak Ülseri Gerçekler

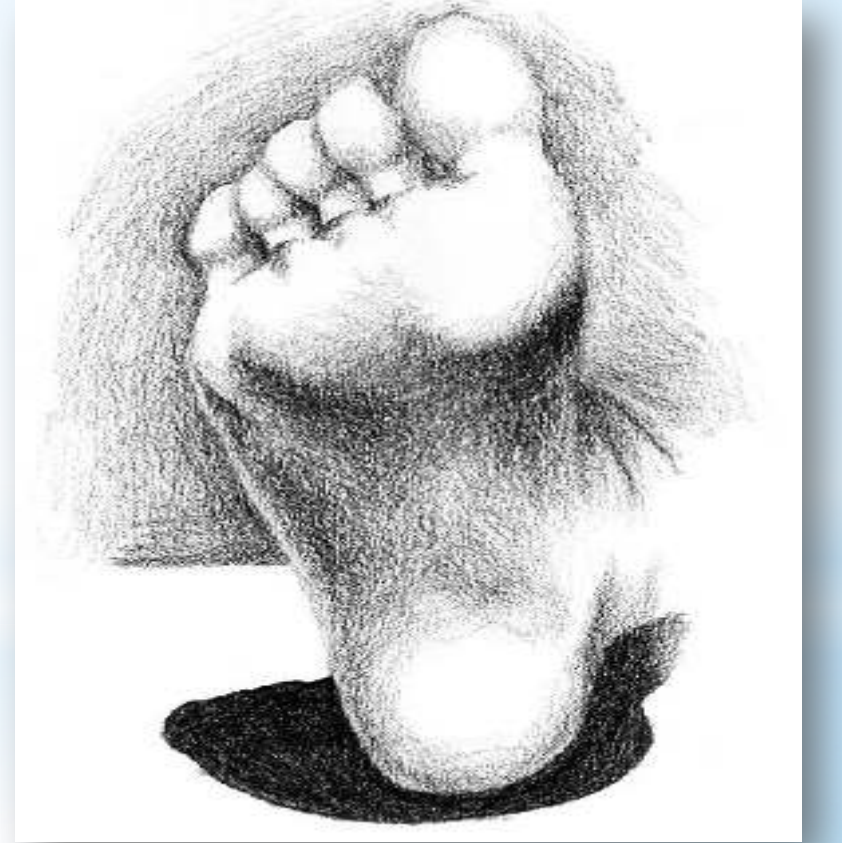


Bu ülserlerin **yarısı** hospitalizasyon gerektiriyor

1/5'inde ise **amputasyon** uygulanıyor.


Diyabetik Ayak Ülseri Gerçekler

Her **30 sn.de bir**, dünyanın herhangi bir yerinde, bir ekstremitede **diyabetik ayak ülseri** nedeniyle **ampute** ediliyor.



Diyabetik Ayak Ülseri Gerçekler

Bir major amputasyondan sonraki **2 yıl** içerisinde, **%50** olguda diğer ekstremitede de **ampute** ediliyor.



Diyabetik Ayak Ülseri Gerçekler

5 yıllık **mortalite** oranları

1- Ac Ca %86

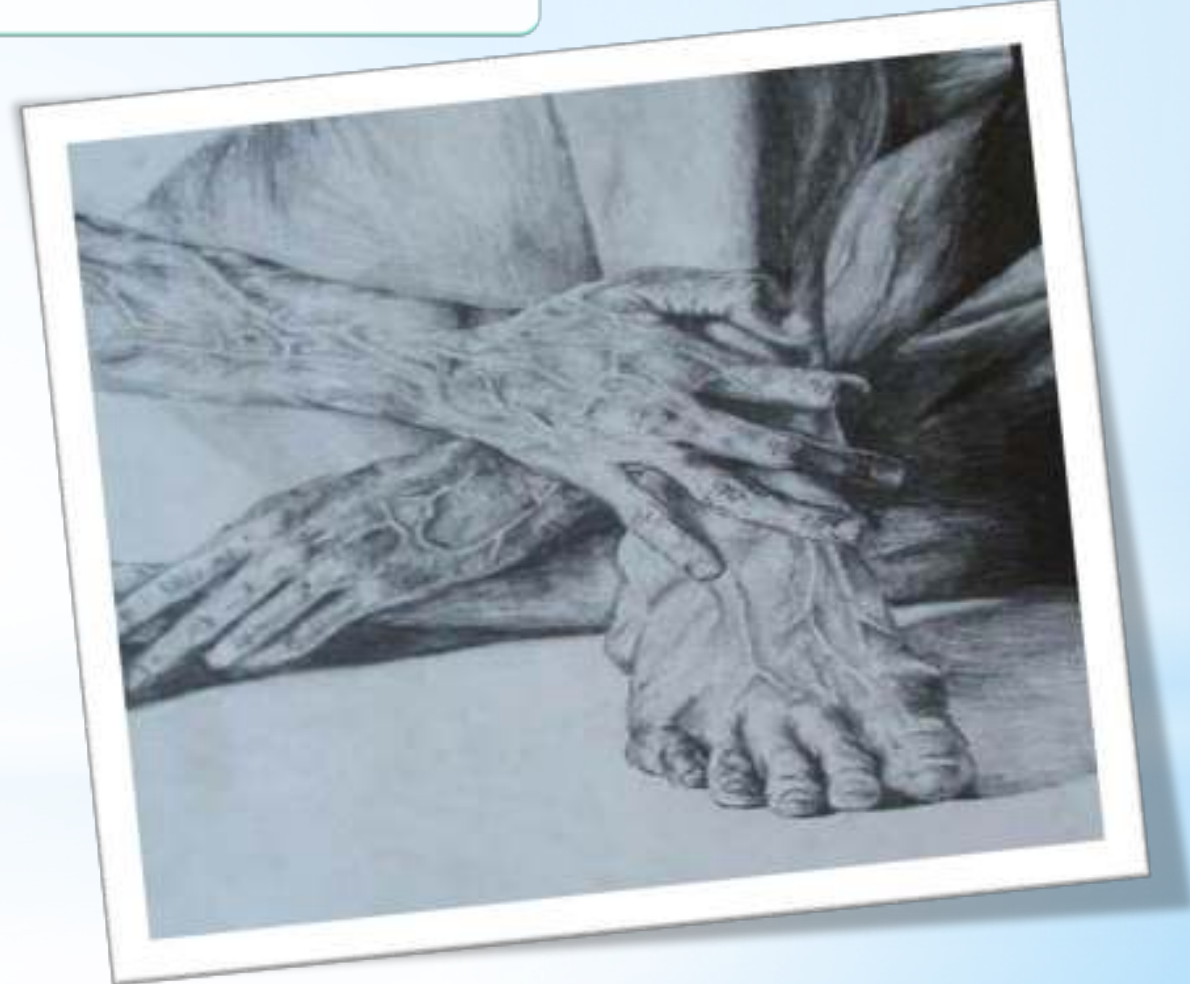2- Extremitte amputasyonu %50

3- Kolorektal Ca %39

4- Meme Ca %23

5- Prostat Ca %8

**Extremitte amputasyonu=
Kanser?**



Diyabetik Ayak Ülseri Gerçekler

Ülkemizde diyabetli hastaların erişkin nüfusa oranı
%13,7

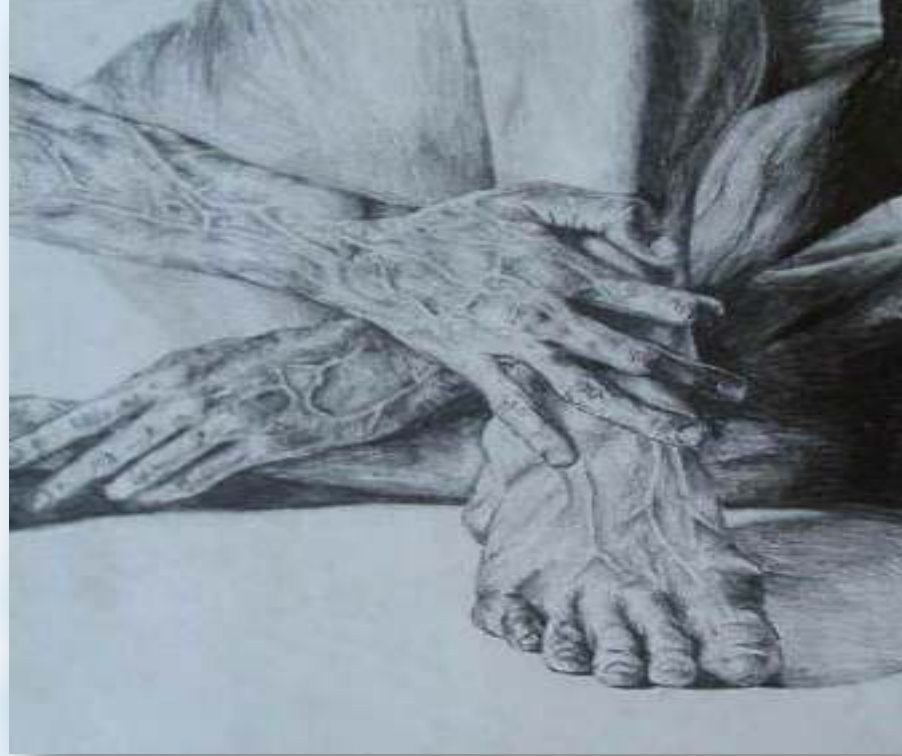“400 – 500 bin diyabetik ayak infeksiyonu olan hasta
var”

Diyabetik Ayak Sorunlar

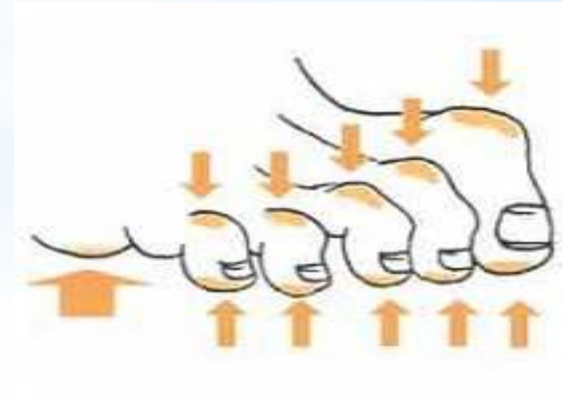
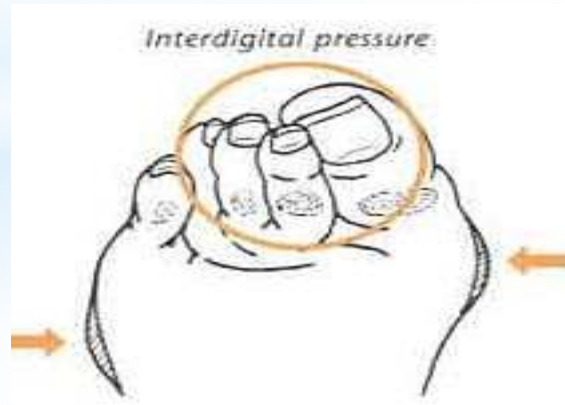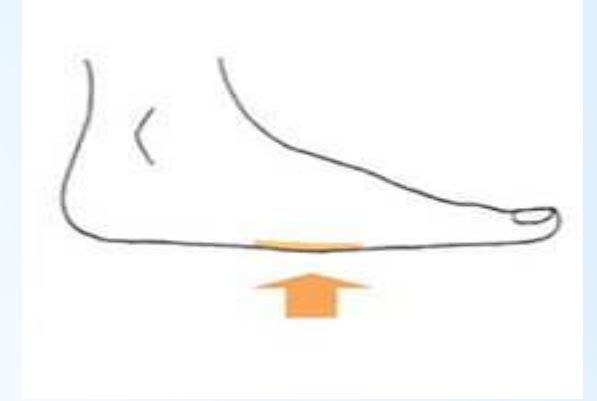
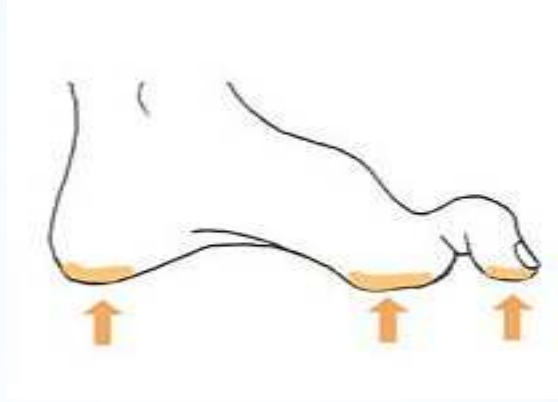
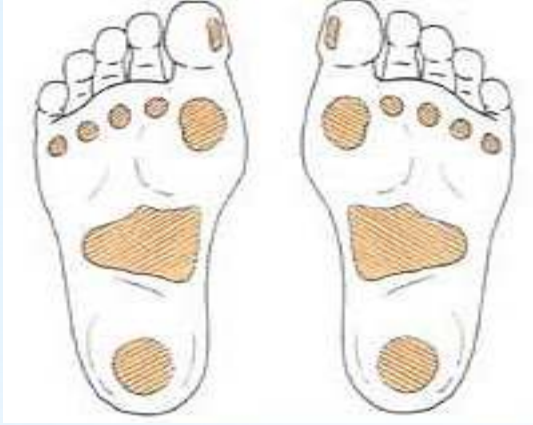- * Konu ile ilgilenen yeterli **hekim yok**
 - * İlgili hekimlerden oluşan **ekip yok**
 - * Hastalar hastanede **UZUN süre** yatıyorlar
 - * **Tedavideki** sıkıntılar...
-
- * En kolay yol **amputasyon**

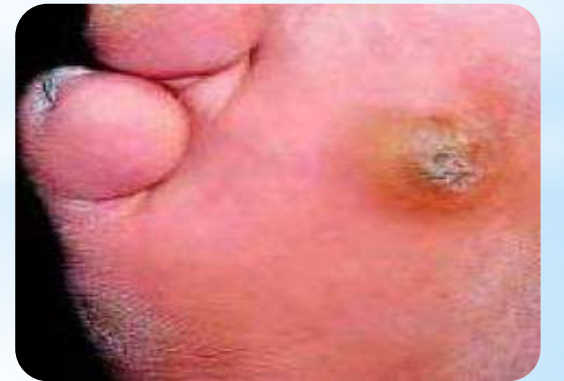

Ne Yapmalı?



Ülser İçin Riskli Bölgeler





Ekip

- ✓ Ortopedi uzmanı
- ✓ Enfeksiyon hastalıkları uzm
- ✓ Endokrinolog
- ✓ Plastik cerrah
- ✓ Dermatoloji uzm
- ✓ Kalp-damar cerrahı
- ✓ Genel cerrah
- ✓ HBOT uzmanı
- ✓ Yara bakım hemşiresi
- ✓ Podiatrist, podolog



Can major amputation rates be decreased in diabetic foot ulcers with hyperbaric oxygen therapy?

Ahmet Kaya • Figen Aydin • Taskin Altay •
Levent Karapinar • Hasan Ozturk • Cengiz Karakuzu

Received: 22 April 2008 / Revised: 21 May 2008 / Accepted: 27 May 2008
© Springer-Verlag 2008

Abstract Although hyperbaric oxygen therapy has been used for diabetic foot ulcer since the 1980s, there is little information on its efficacy. The aim of this study is to evaluate whether hyperbaric oxygen can decrease major amputation rates and to determine the predictive factors. A total of 184 consecutive patients were treated with hyperbaric oxygen therapy as an adjunct to standard treatment modalities for their

l'utilisation de l'oxygène hyperbare peut diminuer le taux d'amputation et permettre de faire une prédiction concernant l'évolution. Matériel et méthode: 184 patients consécutifs ont été traités par oxygène hyperbare pour leurs lésions sur pieds diabétiques. 115 cas ont complètement guéris, 31 cas n'ont pas du tout été améliorés, 38 ont été amputés. Sur ces

amputations 9 (4,0%) ont été des amputations majeures (ceux

Amaç

Diyabetik ayak ülserlerinde hiperbarik oksijen tedavisi ile major amputasyon oranlarının azaltıp azaltılmadığını arařtırmak

2005-2007 yılları arası 184 olgu

Erkek 132 (%71.7)

Kadın 52 (%28.3)

Tip 1 DM 14 (%7.6)

Tip 2 DM 170 (%92.4)

Insulin 172 (%93.5)

OAD 12 (%6.5)

184 Diyabetik ayak ülseri olgusu

Yaş: 27-88 (60.19±10.78)

Diyabet süresi: 0-66 (14.70±9.39)

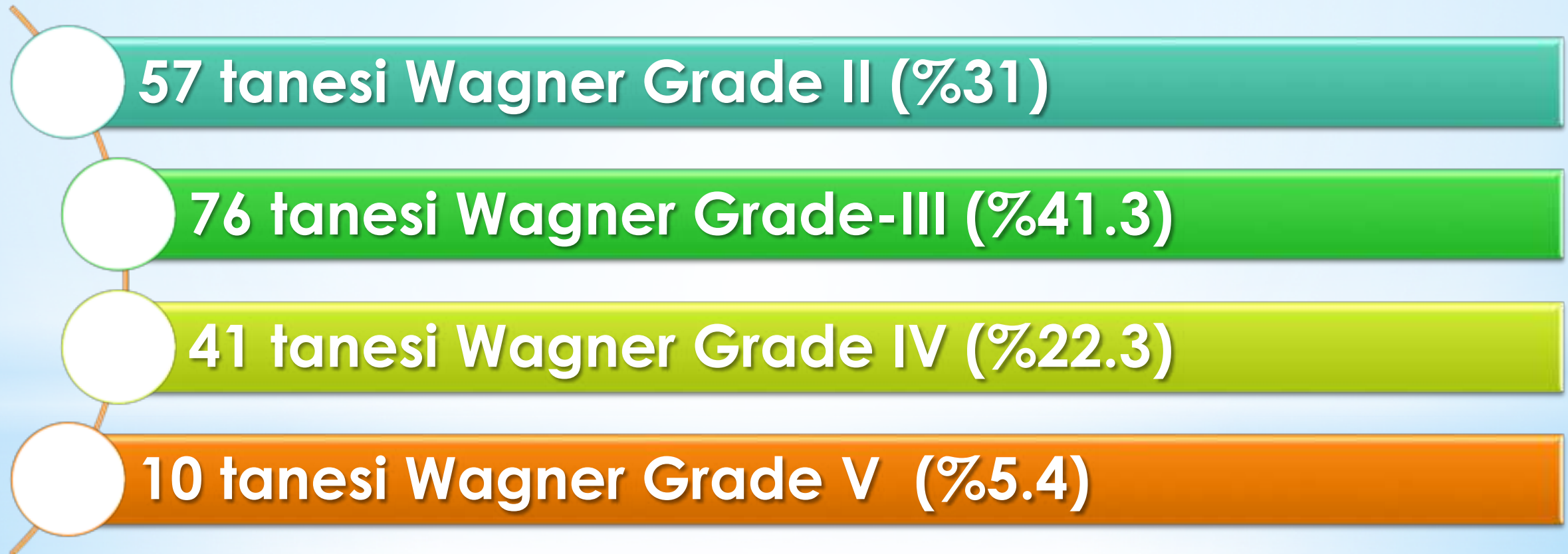
Yaranın süresi (hafta) 1-260 (25.27±44.72)

Başvuru AKŞ: 51-643 (208.17±95.72)

Başvuru HbA1c: 4.8-14.7 (8.52±2.07)

HBOT seansı 8-90 (39.01)

Wagner Grade



Sonuçlar

- 115 olgu amputasyonsuz tam şifa (%62.5)
- 31 olguda herhangi bir değişiklik olmadı (%16.8)
- 38 olguda amputasyonla iyileşme (%20.7)
- Bunların; 29'u minör amputasyon (%15.8)
- 9'u major (dizaltı) amputasyon (%4.9)

Dizüstü amputasyon kaydedilmedi.

Amputasyonu etkileyen faktörler;

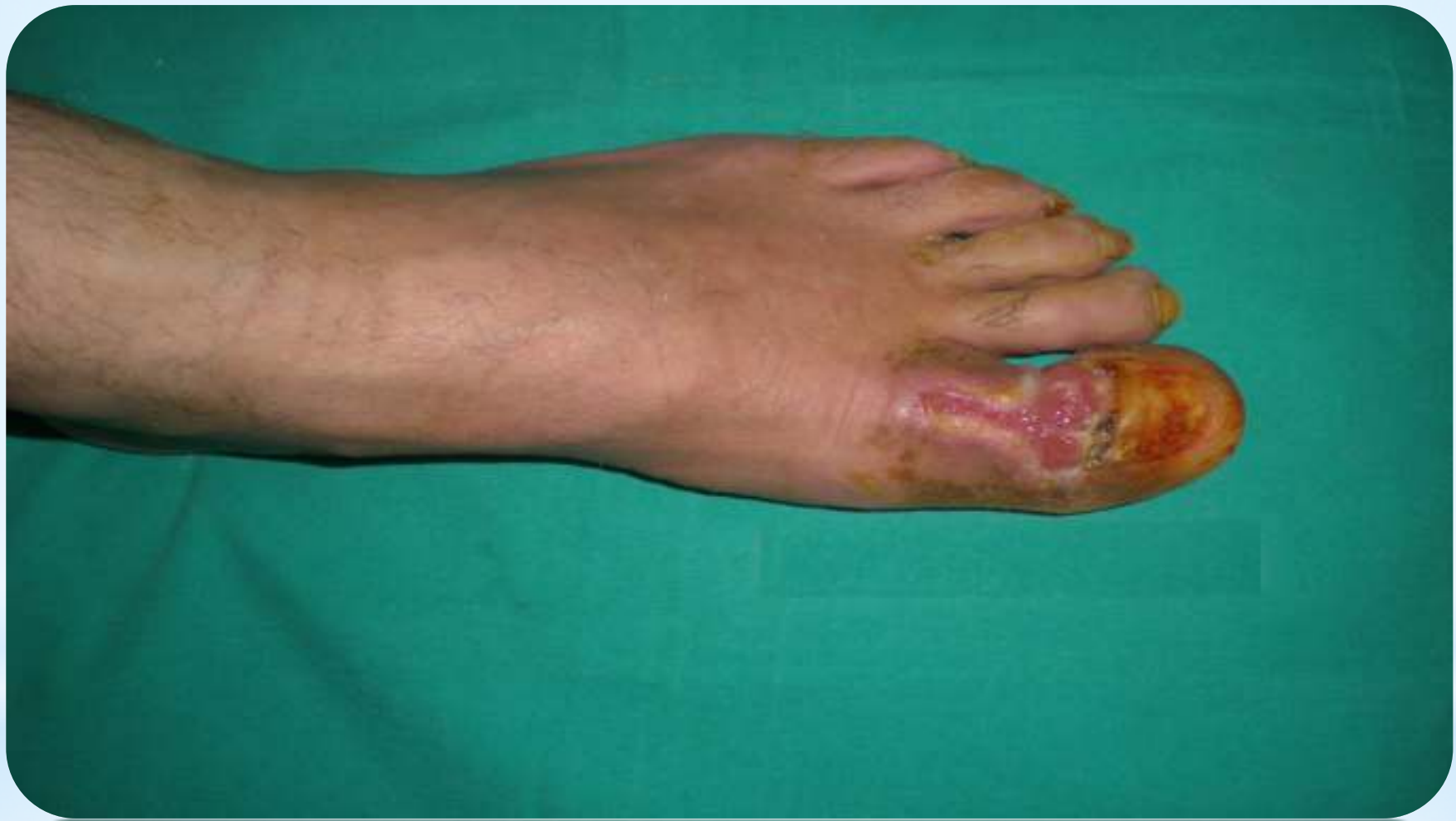1- Yaranın grade'i ($p < 0.0001$)

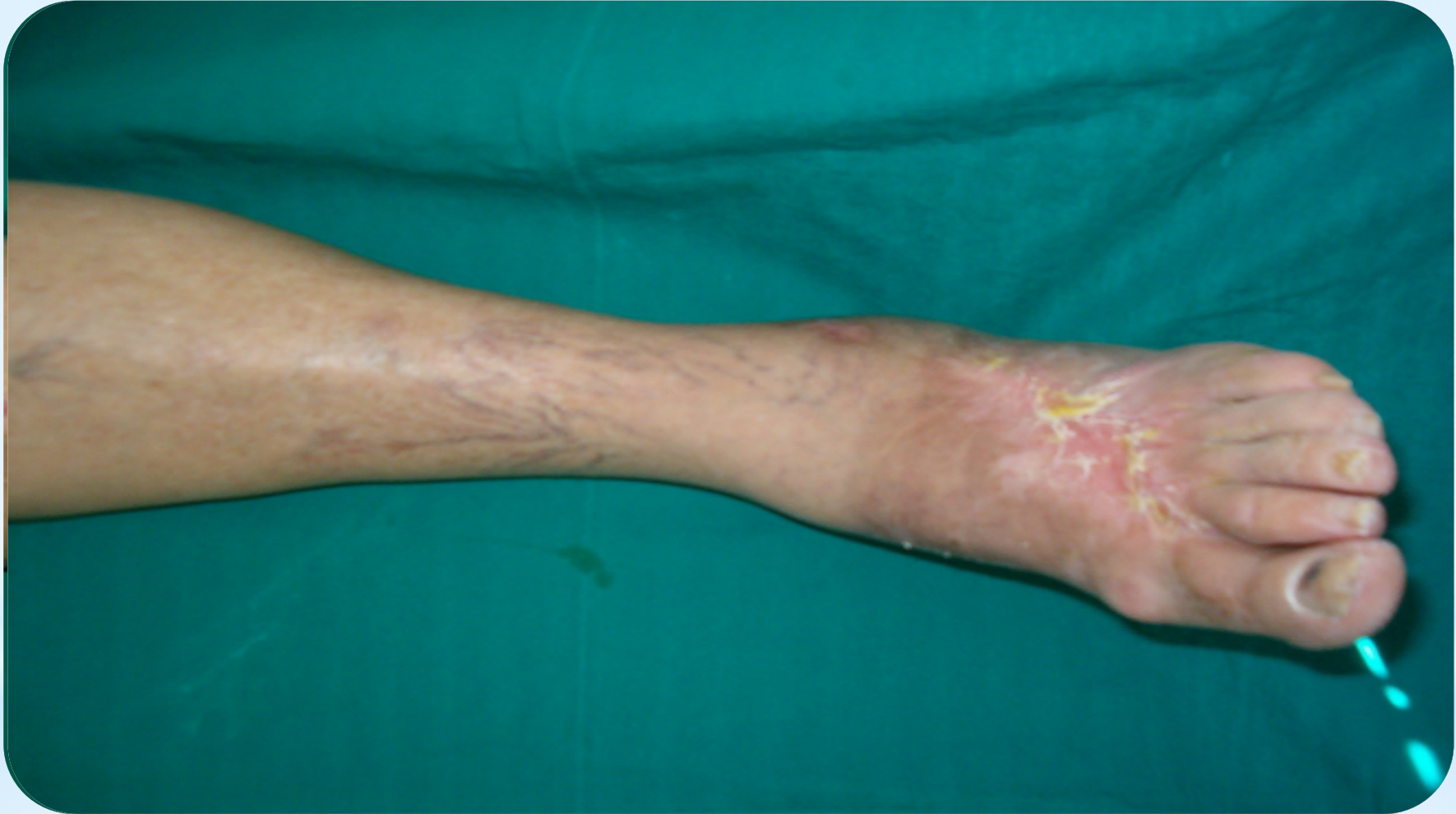2- Yaranın süresi ($p < 0.018$)

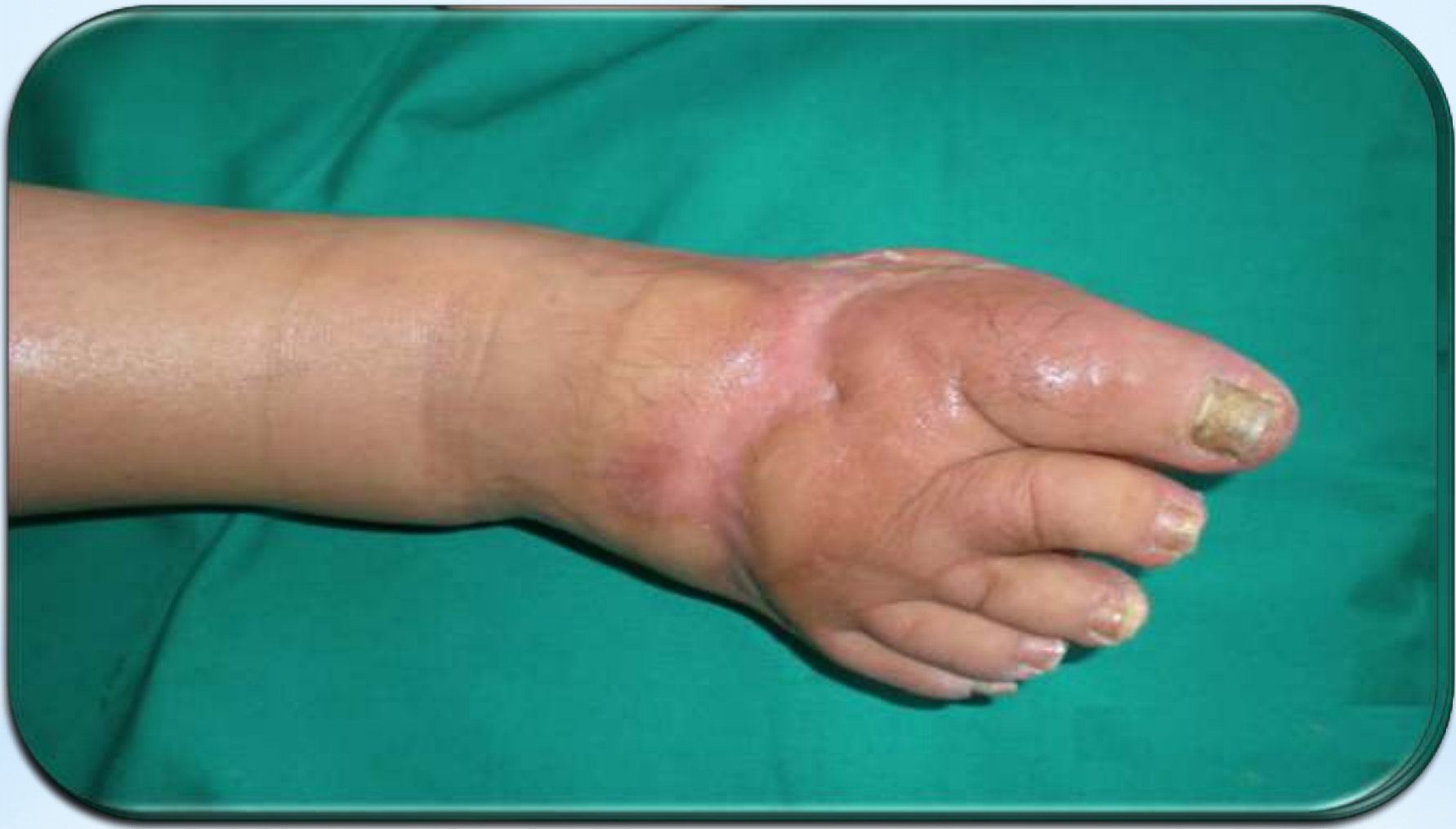3- İleri yaş ($p < 0.028$)

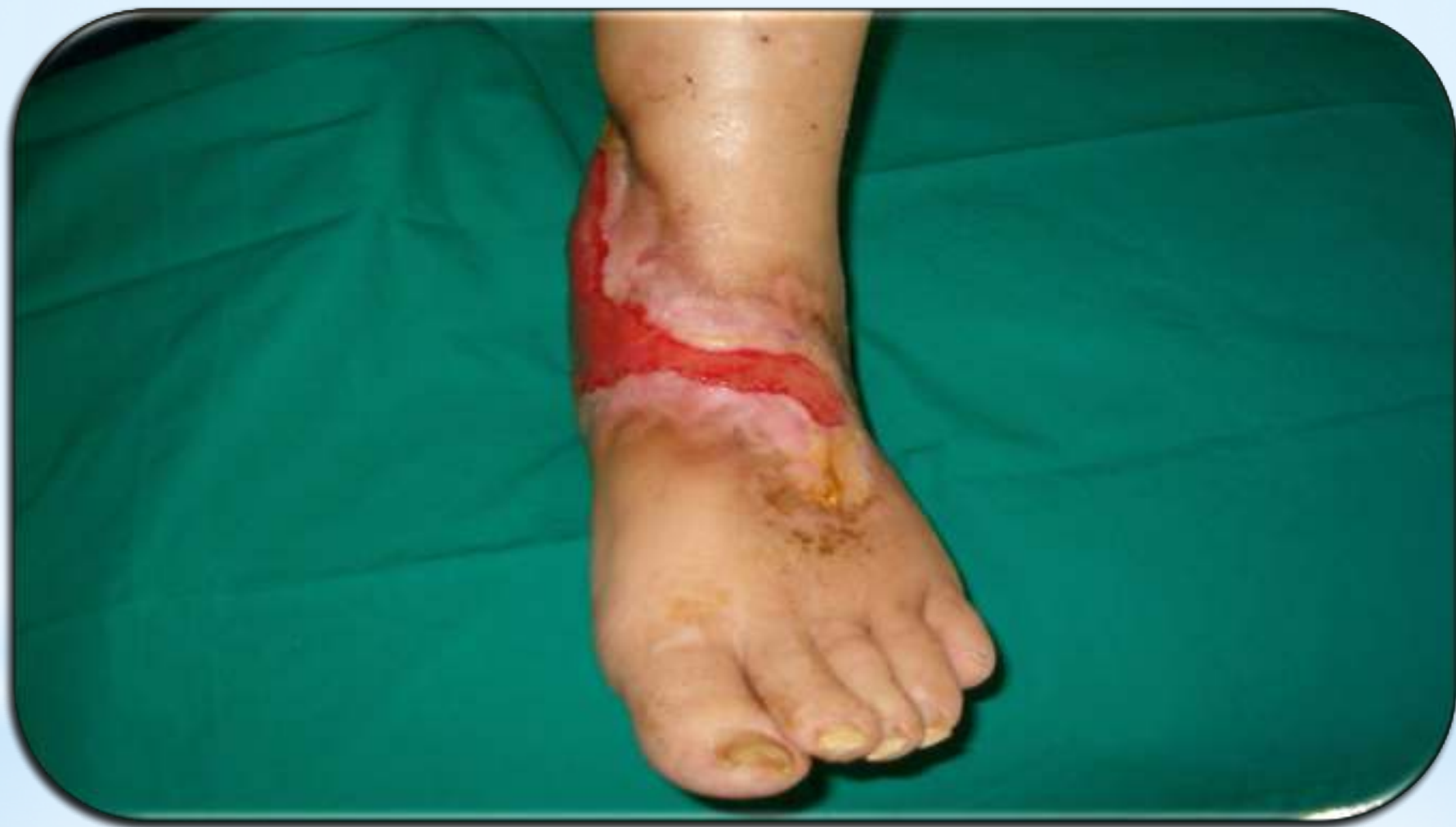Tartışma

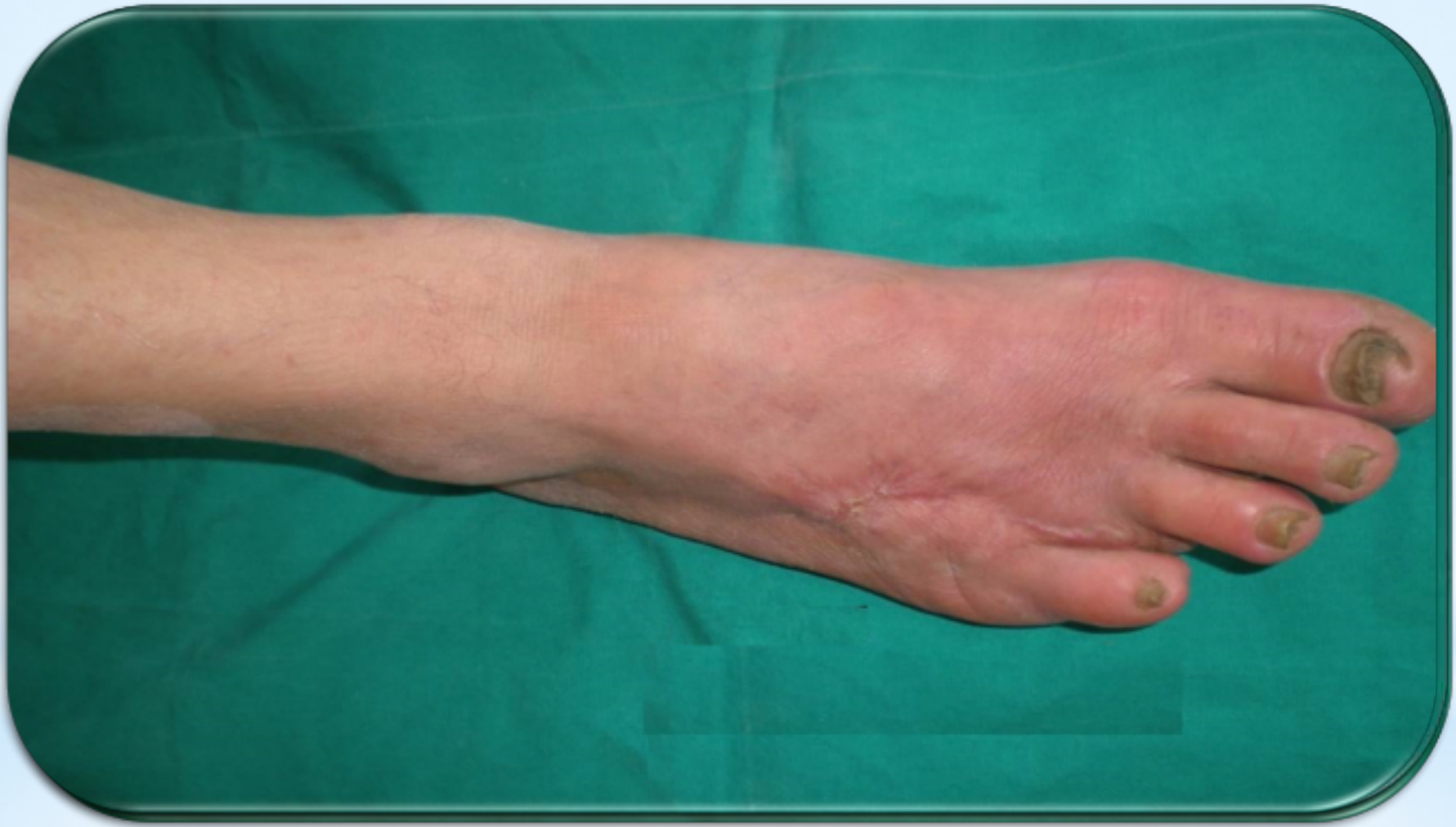- 1. Diyabetik ayak ũlserlerinde amputasyonların en sık nedeni iskemi, enfeksiyon ve gecikmiş yara iyileşmesidir.
- 2. Standart tedavilere eklenecek olan HBO tedavisi ile major amputasyon oranları azalmaktadır.
- 3. Randomize kontrollü çalışmalara gereksinim vardır.

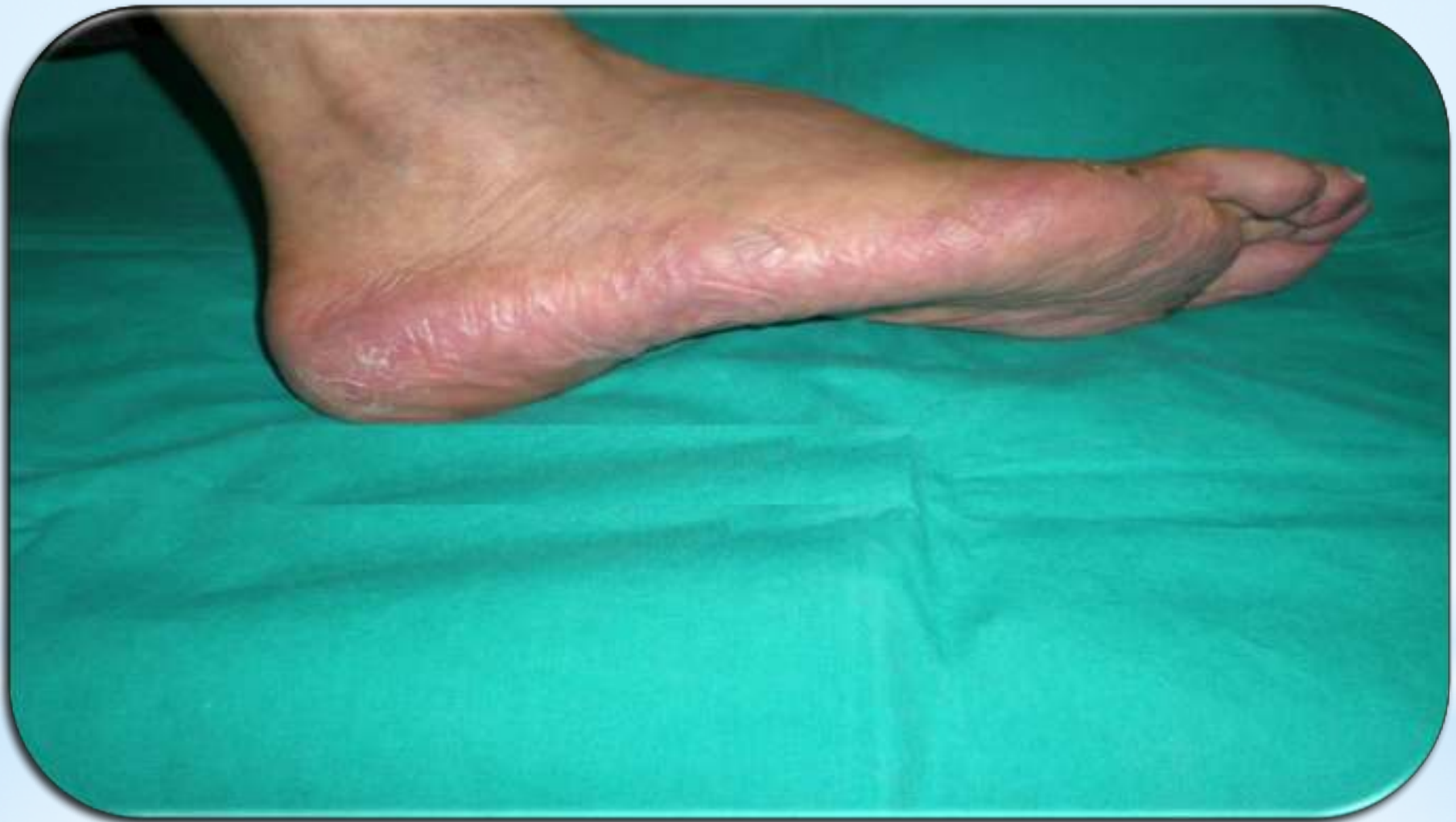


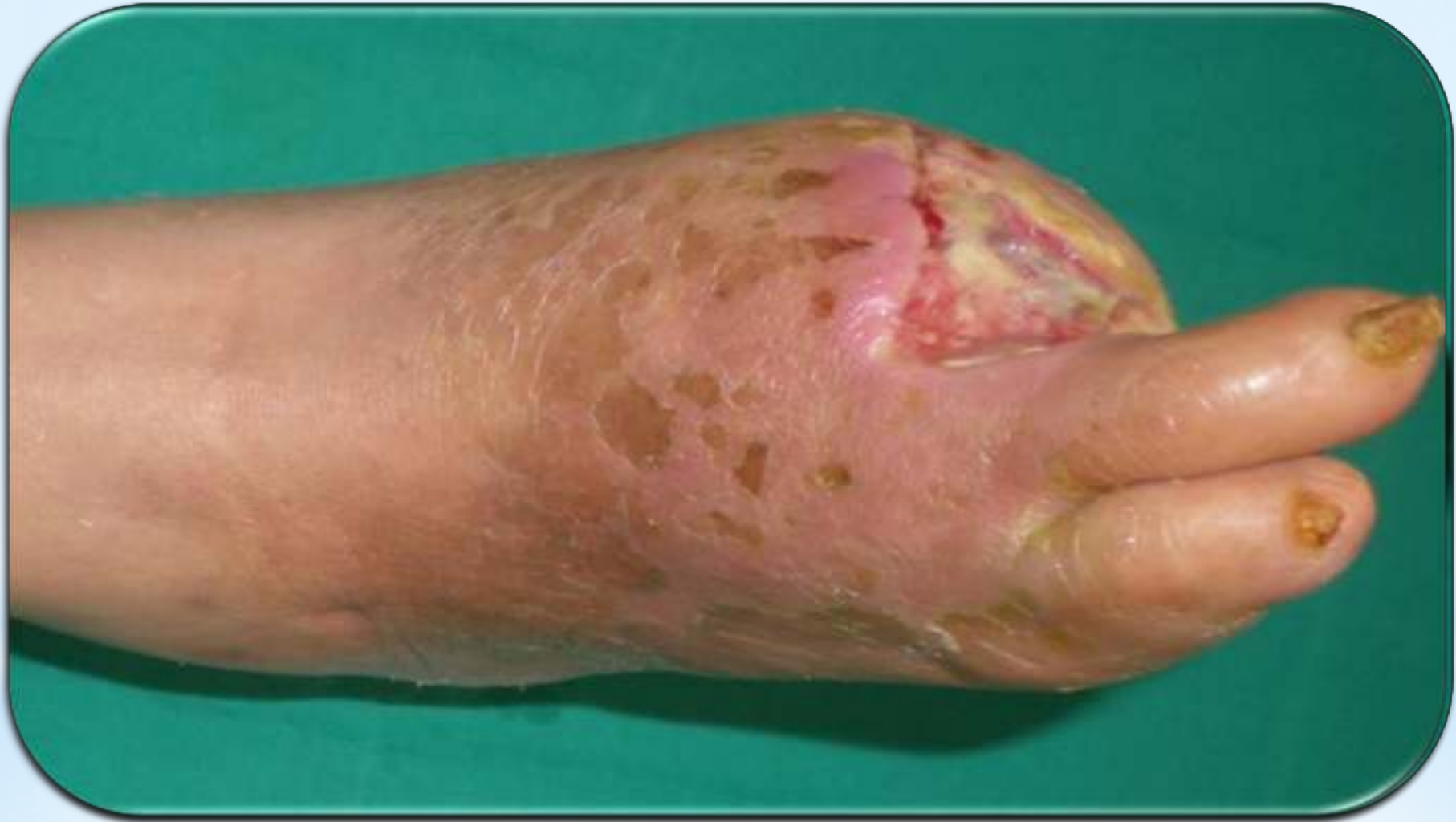


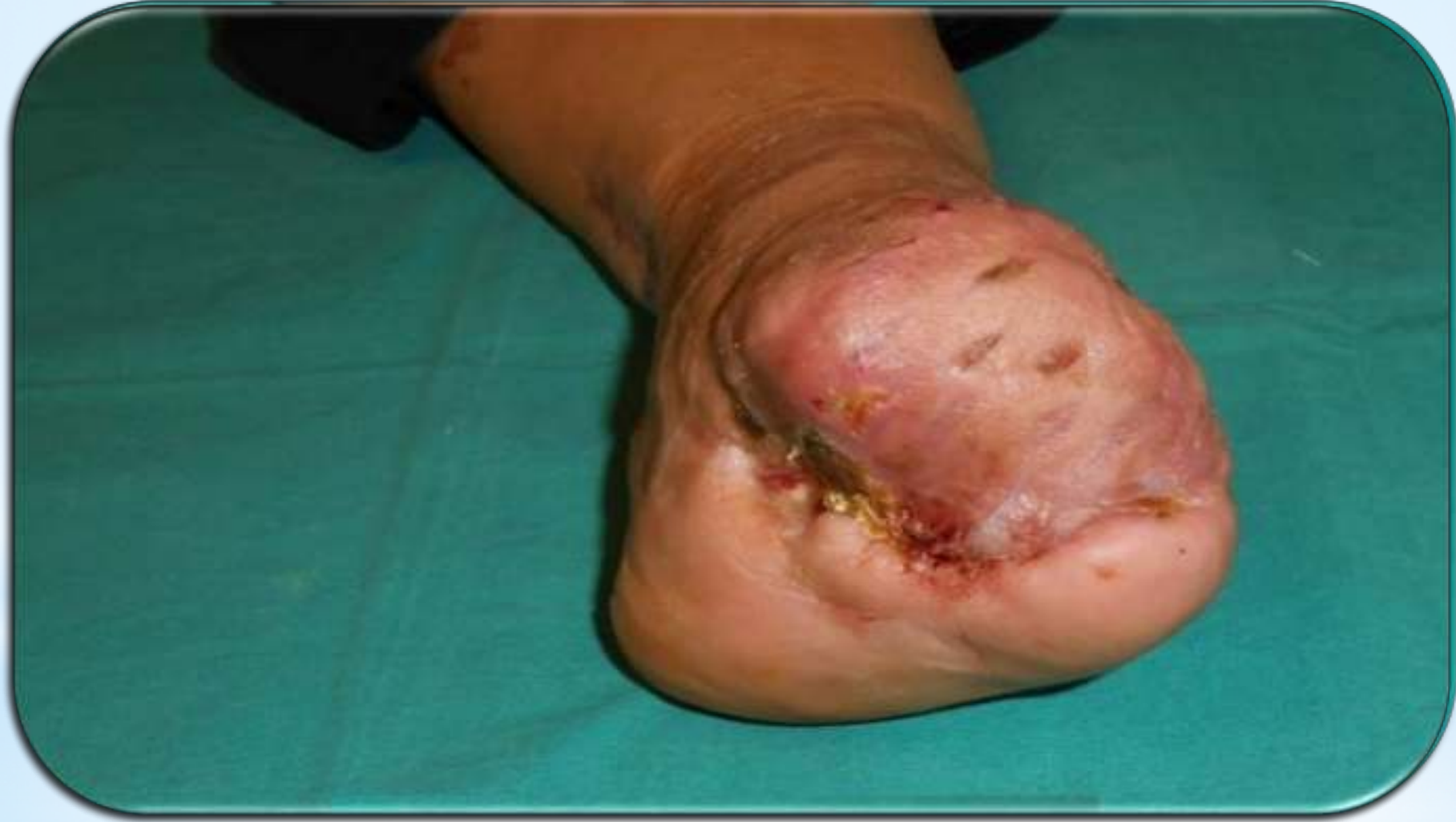











Diabetic hand infections and hyperbaric oxygen therapy

Figen AYDIN¹, Ahmet KAYA², Ahmet SAVRAN², Mustafa INCESU²,
Cengiz KARAKUZU¹, Anıl Murat ÖZTÜRK³

¹Neoks Hyperbaric Oxygen Therapy Center, Izmir, Turkey;

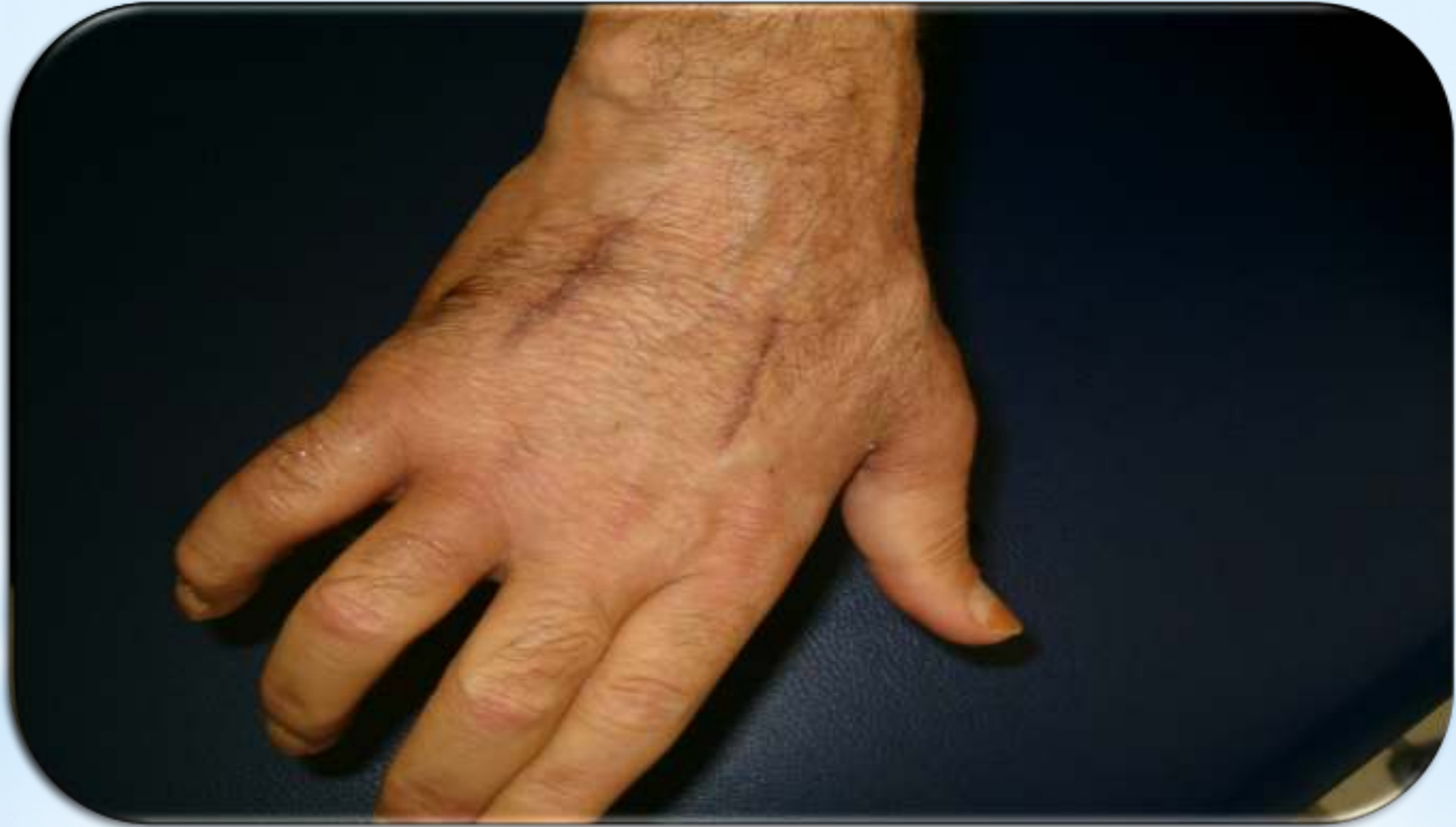²Department of Orthopedics and Traumatology, Tepecik Training and Research Hospital, Izmir, Turkey;

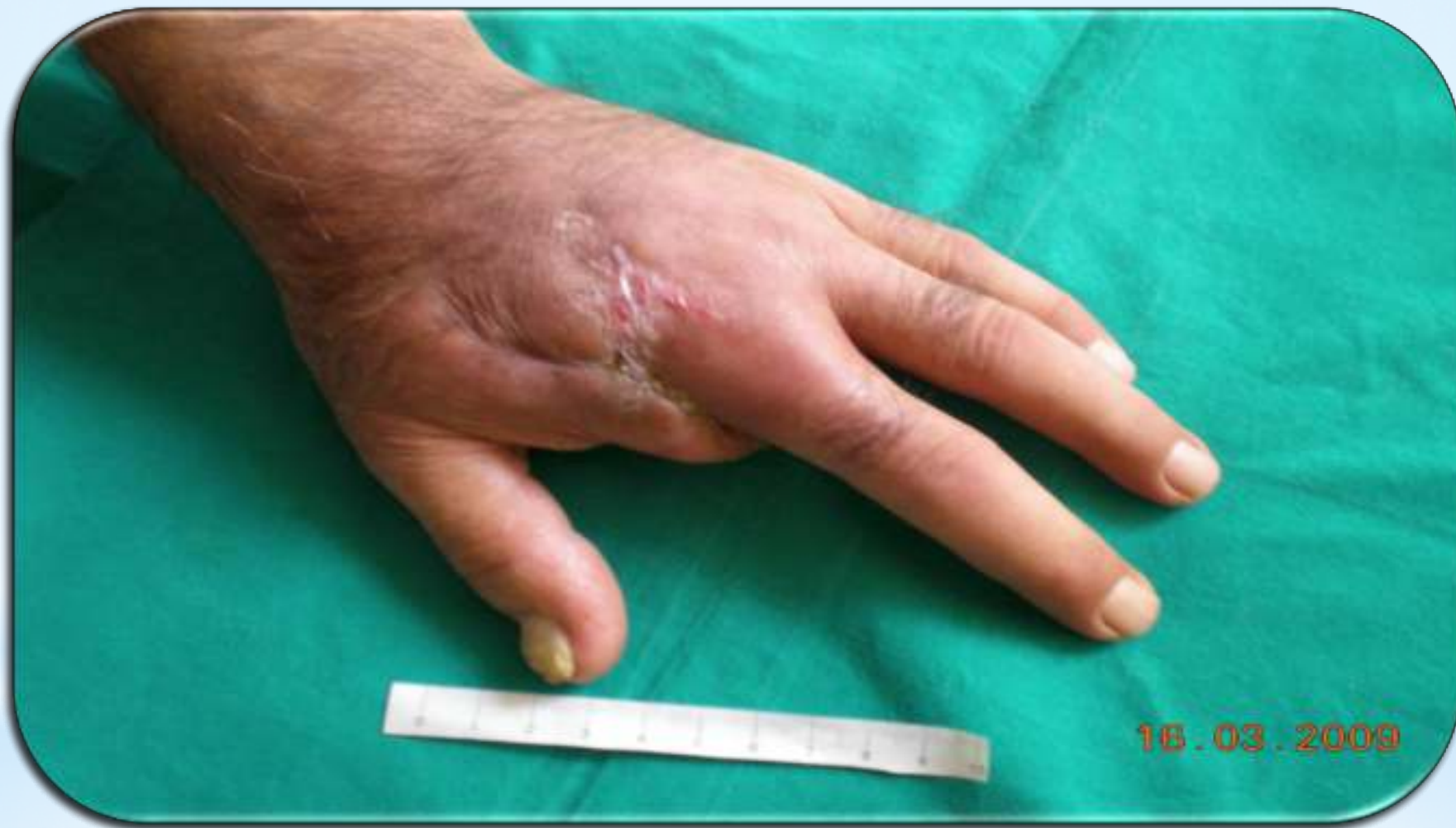³Department of Orthopedics and Traumatology, Medical Faculty Hospital, Ege University, Izmir, Turkey

Objective: The aim of this study was to discuss the clinical characteristics and results of hand infections in diabetic patients treated with hyperbaric oxygen therapy (HBOT).

Methods: This retrospective study included 10 patients with diabetes mellitus who underwent HBOT due to hand infections between January 2006 and February 2011.

Results: Amputation was performed at the level of the right hand index finger proximal interphalangeal joint in 1 patient and at the level of the distal phalanx of the left hand middle finger in 1 due to necrotizing soft tissue infection. Ulcers of 8 patients healed completely without amputation.





15.03.2009

Hiperbarik Oksijen Tedavisi

Pahalı Bir Tedavi midir?

Hayır!

HBOT diyabetik ayak ülseri olgularında amputasyon oranlarını düşürür, hastanede kalış süresini azaltır. Bu sayede maliyet azalır.

1- Baroni G, Porro T, Faglia E: Hyperbaric oxygen in diabetic gangren treatment. *Diabetes Care* 10, 81-84, 1987

2- Zamboni W.A, Weng H.P, Stephenson L.L: Evaluation of hyperbaric oxygen for diabetic wounds: a prospective study. *J Hyperbaric Medicine* 24, 175-179, 1997

3- Orlandi G, Mecuzzi D, Favales F, Faglia E: Hyperbaric oxygen in diabetic gangren. *J Hyperbaric Medicine* 5, 171-173, 1990

4- Faglia E, Favales F, Aldoghi A: Change in major amputation rate in a center dedicated to diabetic foot care during the 1980's: prognostic determinants for major amputations. *J Diabetes and its Complications* 12, 96-102, 1998

5- Faglia E, Favales F, Aldoghi A: Adjunctive systemic hyperbaric oxygen therapy in treatment of severe prevalently ischemic diabetic foot ulcer. *Diabetes Care*, 19, 1338-1343, 1996

Hiperbarik Oksijen Tedavisi Pahalı Bir Tedavi midir?

Diyabetik Ayak	Morbidite	Yatış Süresi	HBO Maliyeti	Total Maliyet
HBO	%5	60 gün	3000 Eur	36000 Eur
Non-HBO	%30	100 gün		55000 Eur
Tasarruf Oranı				%35

Hiperbarik Oksijen Tedavisi

Hastanede yatmakta olan hastaya uygulanabilir mi?

HASTANEDE YATAN HASTALAR İÇİN;

HASTANEDE YATAN HASTANIN AYNI HASTANEDE

HİPERBARİK OKSİJEN TEDAVİSİ;

- Takip : Yatan takibe bağlı takip
- Tedavi türü : Yatan
- Tedavi tipi : Hiperbarik oksijen tedavisi

EK-9 DAN FATURALAMA

Hiperbarik Oksijen Tedavisi

Hastanede yatmakta olan hastaya uygulanabilir mi?

HASTANEDE YATAN HASTANIN FARKLI TESİSTE HİPERBARİK OKSİJEN TEDAVİSİ(YATIŞ DEVAM EDERKEN);

Takip : Yatışının yapıldığı tesiste alınan Yatan

Tedavi türü : Ayaktan

takibe bağlı takip

Tedavi tipi : Hiperbarik oksijen tedavisi

EK-9 DAN FATURALAMA


Hiperbarik oksijen tedavisi için sađlık kurulu raporu neleri kapsamalıdır?

SOSYAL GÜVENLİK KURUMU SAĐLIK UYGULAMA TEBLİĐİ

2.4.4.B. Hiperbarik oksijen tedavisi

İkinci veya üçüncü basamak sađlık kurumları tarafından **sađlık kurulu raporu** düzenlenecektir.

Sađlık kurulu raporunda; **tanı** ile uygulanması istenilen **seans sayısı** yer alacaktır.



*Tez Çalışmaları

T.C.
SAĞLIK BAKANLIĞI
İZMİR EĞİTİM VE ARAŞTIRMA HASTANESİ
ORTOPEDİ VE TRAYMATOLOJİ KLİNİĞİ
ŞEF: PROF. DR. OSMAN ARSLAN BORA

AŞIL TENDON KOPMALARINDA HİPERBARİK OKSİJEN
UYGULAMALARININ TENDON
İYİLEŞMESİ ÜZERİNDEKİ ETKİLERİ
(DENEYSEL ÇALIŞMA)

UZMANLIK TEZİ

DR.FERİT DORUK KURAN
İZMİR 2009

T.C.
CELAL BAYAR ÜNİVERSİTESİ
TIP FAKÜLTESİ
NÖROŞİRURJİ ANABİLİM DALI

DENEYSEL OMURİLİK YARALANMA MODELİNDE
HİPERBARİK OKSİJEN TEDAVİSİNİN YERİ

UZMANLIK TEZİ

Tez Danışmanı
Doç. Dr. Cüneyt Temiz

Dr. Onur YAMAN
MANİSA-2009

T.C.
EGE ÜNİVERSİTESİ
TIP FAKÜLTESİ
OROLOJİ ANABİLİM DALI

**HİPERBARİK OKSİJEN TEDAVİSİNİN
TESTİSİN İSKEMİ REPERFÜZYON HASARI
ÜZERİNE ETKİLERİ**

UZMANLIK TEZİ

Dr. Serkan DEMİRYOĞURAN

İZMİR - 2007



Contents lists available at [SciVerse ScienceDirect](#)

Life Sciences

journal homepage: www.elsevier.com/locate/lifescie



The effect of hyperbaric oxygen on neuroregeneration following acute thoracic spinal cord injury

Kamil Dayan ^a, Aysegul Keser ^b, Sibel Konyalioglu ^c, Mete Erturk ^d, Figen Aydin ^e,
Gulgun Sengul ^{d,*}, Taner Dagci ^b

^a Izmir Bozyaka Training and Research Hospital, Department of Orthopedic and Trauma Surgery Izmir, Turkey

^b Ege University, School of Medicine Department of Physiology and Center For Brain Research, Izmir, Turkey

^c Ege University, School of Pharmacy, Department of Biochemistry, Izmir, Turkey

^d Ege University, School of Medicine, Department of Anatomy, Izmir, Turkey

^e Neoks, Center For Hyperbaric Treatment, Izmir, Turkey



EXPERIMENTAL STUDY

Acta Orthop Traumatol Turc 2012;46(4):293-300
doi:10.3944/AOTT.2012.2653

Effect of hyperbaric oxygen treatment on tendon healing after Achilles tendon repair: an experimental study on rats

Fehmi Doruk KURAN¹, Mahmut PEKEDİS², Hasan YILDIZ², Figen AYDIN³, Nüket ELİYATKIN⁴

¹*Department of Orthopaedics and Traumatology, İzmir Bozyaka Training and Research Hospital, İzmir, Turkey;*

²*Department of Mechanical Engineering, Faculty of Engineering, Ege University, İzmir, Turkey;*

³*Neoks Hyperbaric Oxygen Therapy Center, İzmir, Turkey;*



ELSEVIER



CrossMark

THE
SPINE
JOURNAL

The Spine Journal 14 (2014) 2184–2194

Basic Science

Hyperbaric oxygen treatment in the experimental spinal cord injury model

Onur Yaman, MD^{a,*}, Banu Yaman, MD^b, Figen Aydın, MD^c, Ahmet Var, MD^d,
Cüneyt Temiz, MD^e

^aDepartment of Neurosurgery, Tepecik Education and Training Hospital, 35110 Yenisehir, Konak, Izmir, Turkey

^bDepartment of Pathology, Faculty of Medicine, Aegean University, 35040 Bornova, Izmir, Turkey

^cHyperbaric Oxygen Treatment Center, 1587/1 Street No: 1/D 35040 Bornova, Izmir, Turkey

^dDepartment of Biochemistry, Faculty of Medicine, University of Celal Bayar, Manisa, Turkey

^eDepartment of Neurosurgery, Faculty of Medicine, University of Celal Bayar, 45030 Manisa, Turkey

Received 4 January 2012; revised 3 January 2014; accepted 3 February 2014

Clinical Study

IGF-1 Increases with Hyperbaric Oxygen Therapy and Promotes Wound Healing in Diabetic Foot Ulcers

**Figen Aydin,^{1,2} Ahmet Kaya,³ Levent Karapinar,³ Mert Kumbaraci,³ Ahmet Imerci,³
Hasan Karapinar,³ Cengiz Karakuzu,¹ and Mustafa Incesu³**

¹ Neoks Hyperbaric Oxygen Therapy Center, Bornova, 35560 Izmir, Turkey

² Underwater and Hyperbaric Medicine, Yeni Girne Bulvari No. 211, Karsiyaka, 35550 Izmir, Turkey

³ Department of Orthopaedics and Traumatology, Tepecik Education and Research Hospital, Yenisehir, 35100 Izmir, Turkey

Correspondence should be addressed to Figen Aydin; figen.aydin@yahoo.com

Received 7 December 2012; Accepted 24 January 2013

Academic Editor: Raffaele Marfella

Copyright © 2013 Figen Aydin et al. This is an open access article distributed under the Creative Commons Attribution License, which permits unrestricted use, distribution, and reproduction in any medium, provided the original work is properly cited.

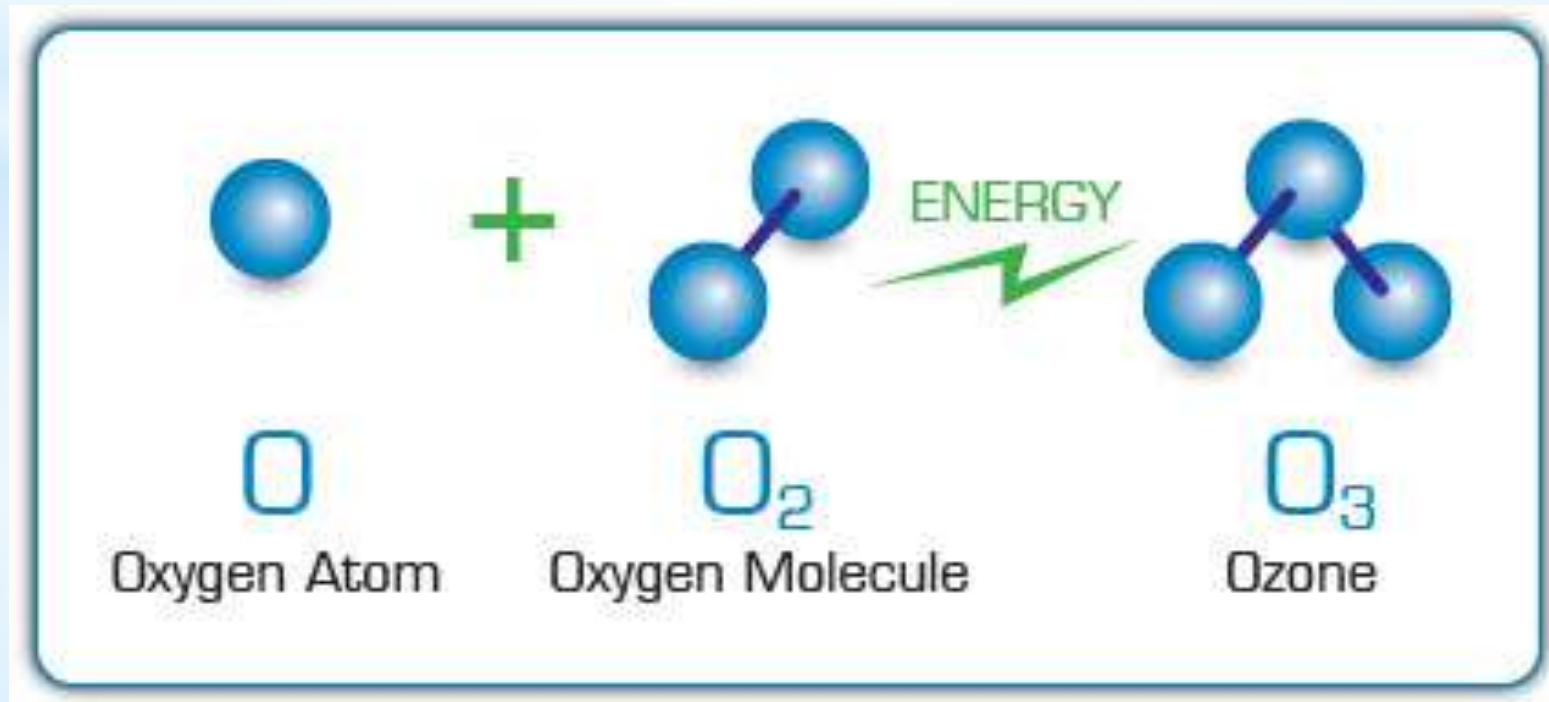
Objectives. To investigate insulin-like growth factor I (IGF-1) levels in response to hyperbaric oxygen therapy (HBOT) for diabetic



Ozon Tedavisi

Ozon (O₃)

*Bir oksijen atomuna oksijen molekülü eklenmesiyle ortaya çıkan 3 atomlu moleküldür.



Ozon

*Ozon da oksijen gibi **renksiz** ve oda sıcaklığında **gaz** haldedir.

*Oksijenden farklı olarak keskin bir **koku**su vardır.





* Ozon 1839 yılında Alman kimyacı Christian Friedrich Schönbein tarafından bulunmuştur.

* Uzun yıllar boyunca **dezenfektan** olarak kullanılmıştır.

*Ozonun **tıp**ta ilk kez kullanımı **1. Dünya Savaşı** sırasında olmuştur. Dr. Albert Wolff **gangren** ve benzeri ciddi **enfeksiyonu** olan askerlerde ozon tedavisini kullanmıştır.



*1980'li yıllara dek yaygın kullanım yok.

*Bu tarihten sonra ozonun tıbbi kullanımını ile ilgili **bilimsel** çalışmalar ve **literatür** bilgileri yayınlanmaya başlıyor.

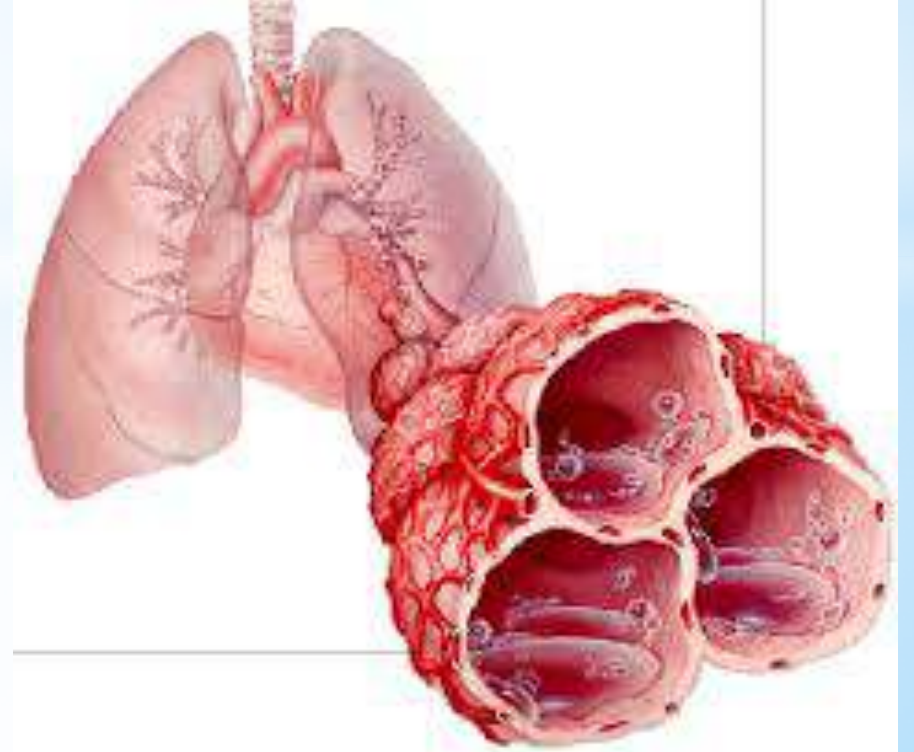


Ozon reaktif bir gaz olup başta akciğerler ve gözler olmak üzere organlar üzerine toksik etkiye sahiptir.

Bu etki,

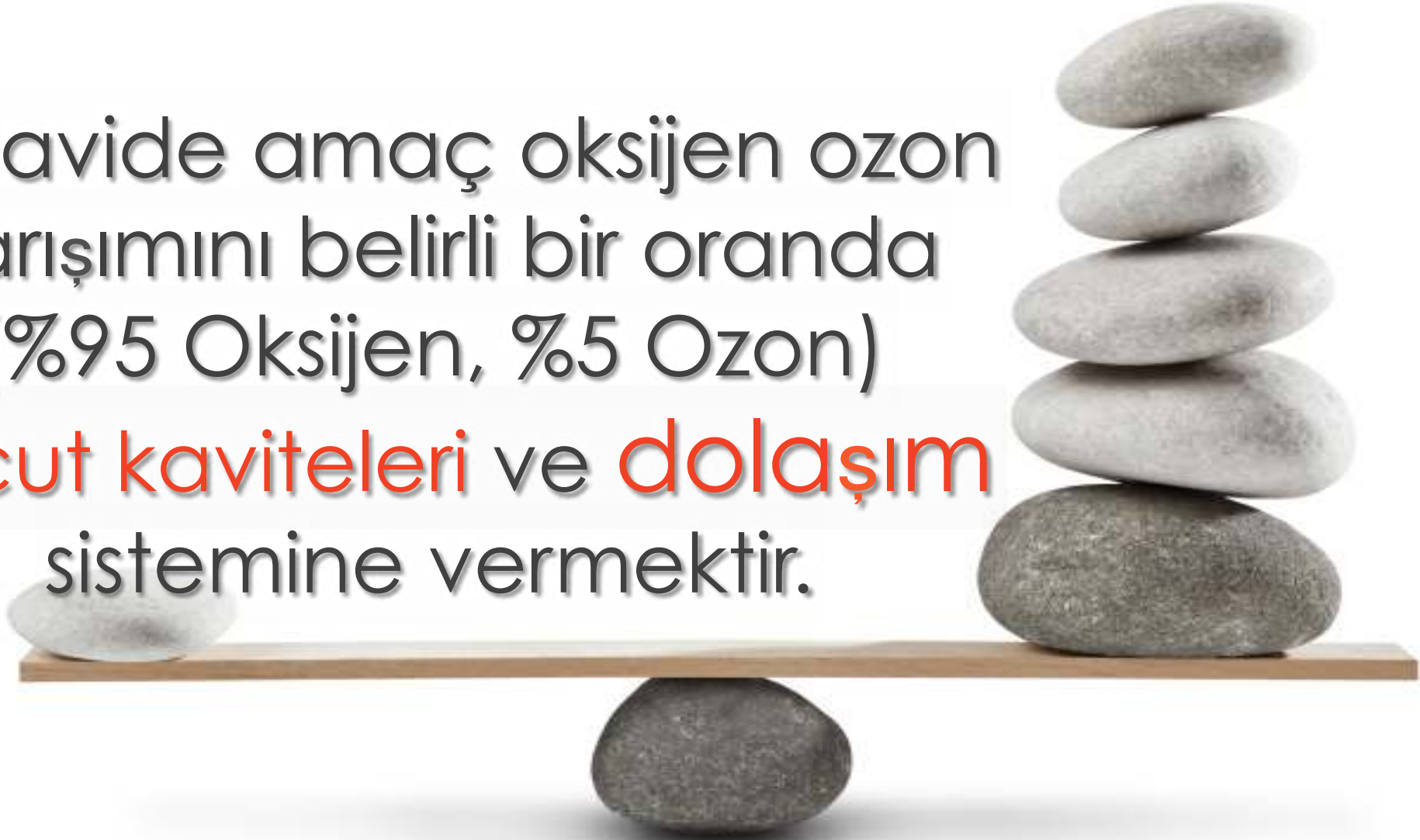konsantrasyon, sıcaklık, nem ve maruziyet süresine bağlıdır.

Düşük konsantrasyonlarda inhalasyonu boğazın irritasyonu ile **öksürüğe** neden olurken, daha yüksek konsantrasyonlarda inhalasyonu bronşiyal mukozaya ve pnömosit hasarı ile **akciğer ödemi**ne neden olur.



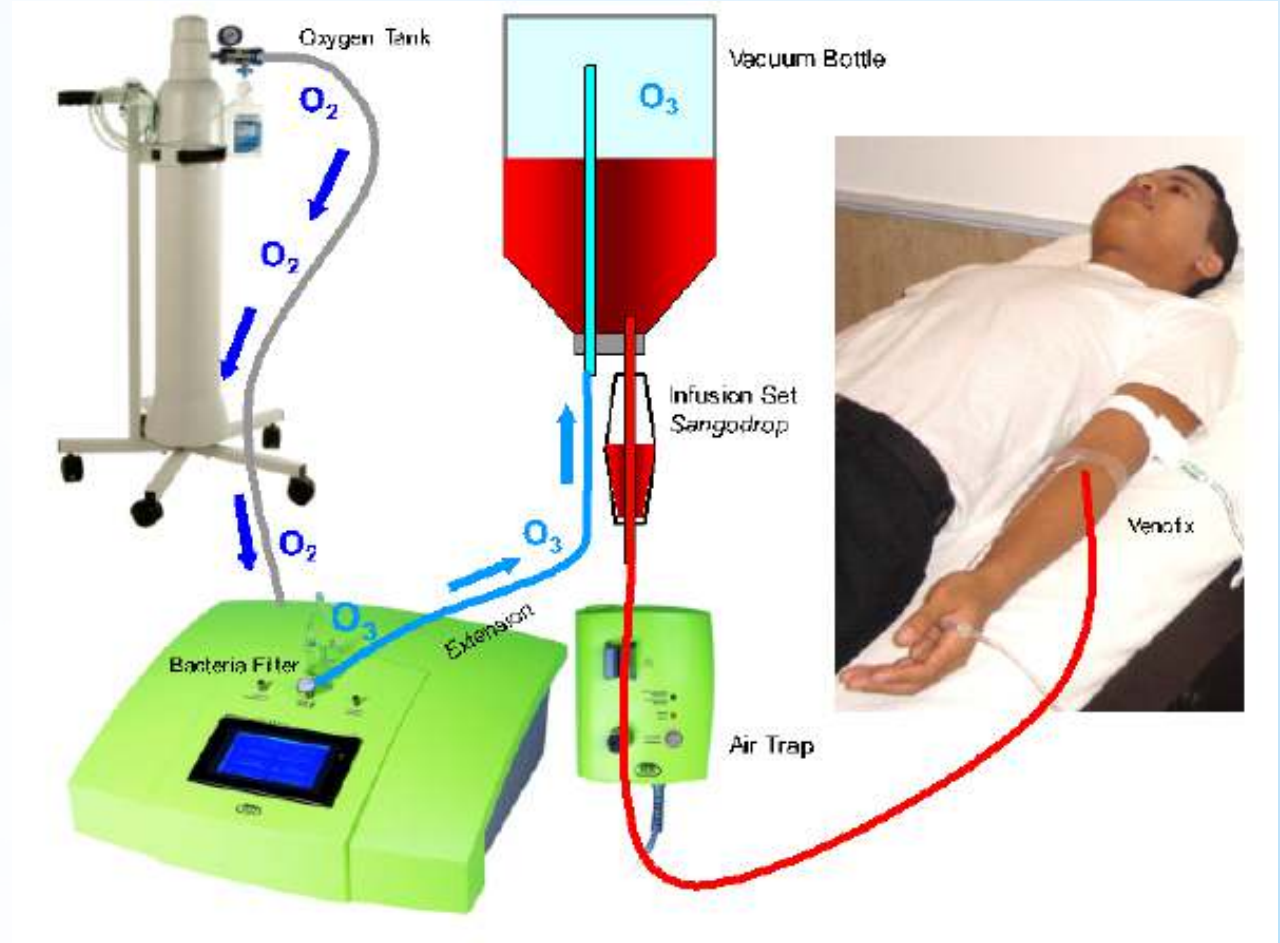
Tedavide amaç oksijen ozon
karışımını belirli bir oranda
(%95 Oksijen, %5 Ozon)

vücut kaviteleri ve dolaşım
sistemine vermektir.



Klasik Uygulama (Ototransfüzyon- Otohematerapi)

- * 50-270 ml arası kan vücut dışına alınır.
- * Özel şişelerde 3-5 dk oksijen/ozon ile karıştırılır.
- * Kan tekrar kişiye geri verilir.

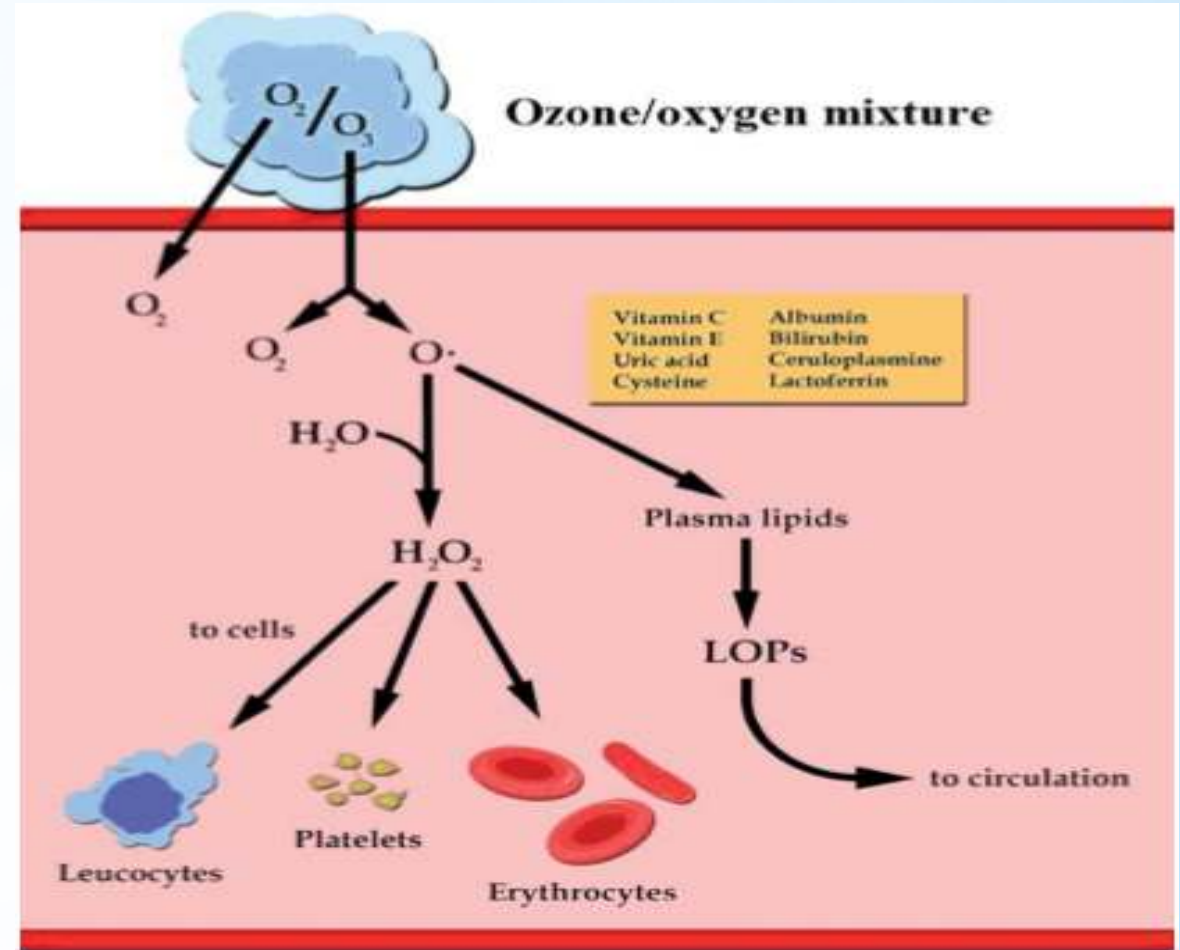




Ozon, ortam sıcaklığı ve basıncı ile kendi **konsantrasyonuna** bağılı olarak sıvılarda ve plazmada

çözünür.

*Otohemoterapi ile ozon hızla oksijen molekülü ve oksijen radikallerine ayrılır. Plazmanın antioksidan sistemi oluşan radikalleri nötralize eder.



*Kalan oksijen radikalleri plazma lipidlerini okside eder ve **H₂O₂** açığa çıkar.

*H₂O₂ ve lipid oksidasyon ürünleri **sinyal molekülleri** olarak rol oynarlar.



H2O2

1- Hb-O₂ dissosiyasyon eğrisini **sağa** kaydırır

(Dokulara O₂ salınımı artar).

2- Lökosit ve endotelial hücrelerden değişik **sitokinlerin salınımını** artırır. (IL ailesi, Transforming Growth Factor, Platelet Kaynaklı Growth Fac.)

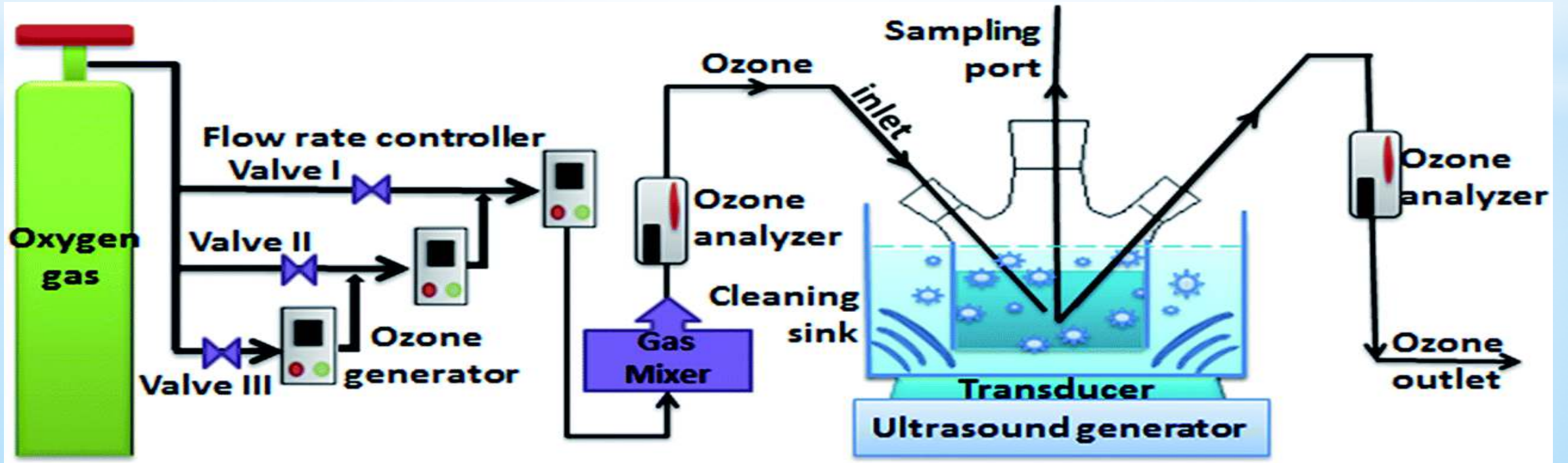
Ozon Tedavisi

***İmmun sistem** bozuklukları,

*Problem yaralar (**iskemik** ve **infeksiyöz** durumlarda) kullanılır.

*Uygulama 20-30 dk.

*Haftada 2-3 kez uygulanır



Ozon Tedavisi- Yasal Durum

2014 yılında Sağlık Bakanlığınca yayımlanan 'Geleneksel Tamamlayıcı Tıp Uygulamaları Yönetmeliği' ile yasal zemine kavuşturuldu.



Ozon Tedavisi Endikasyonları

Kas-iskelet yaralanmaları

Nöropatik ağrı, myofasyal ağrı, fibromyalji

Vertebra disk patolojileri

Revaskülarizasyon şansı olmayan kritik iskemili ekstremite yaralanmaları

Enfekte diyabetik yaralar

Gingivit ve peridontit

Ozon Tedavisi Kontendikasyonları

Glukoz 6-fosfat dehidrogenaz enzim eksikliği,

Kontrolsüz hipertroidi,

Masif kanamalı hastalar,

Malign hipertansiyon,

Ađır trombositopeni

Ayađınıza sađlık...

Teşekkürler