

MUKORMİKOZİS OLGUSU

Asistan Dr.Neriman BİLİR

**İzmir Katip Çelebi Üniversitesi Atatürk Eğitim ve
Araştırma Hastanesi**

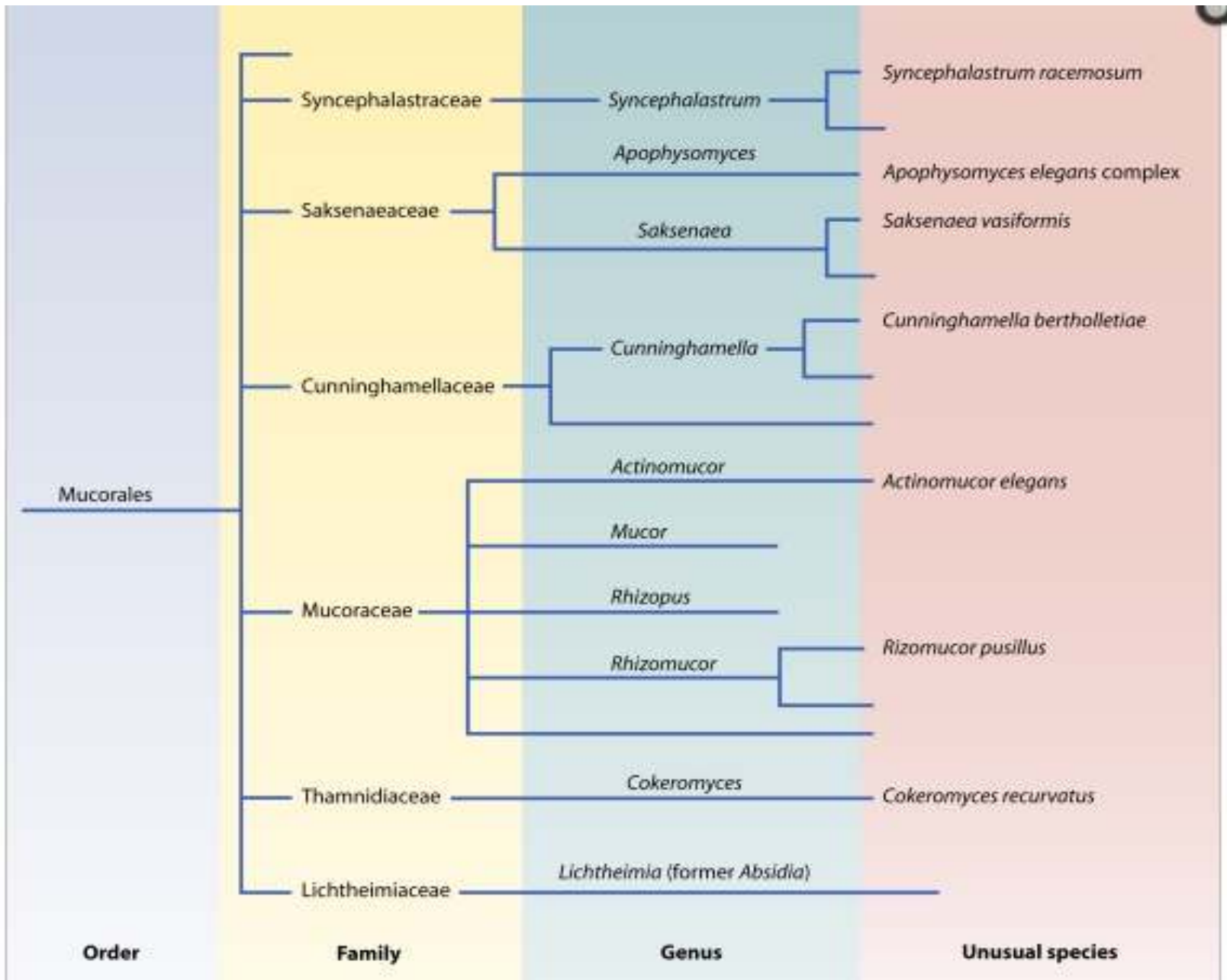
GİRİŞ

Mukormikoz

- Vasküler invazyon ve doku nekrozu ile karakterize
- Benzer özelliklere sahip bazı küf mantarlarının oluşturdukları, organ tutulumu ile karakterize hastalıklara verilen ortak bir isim
 - Rino-orbital-serebral,
 - Pulmoner,
 - Gastrointestinal,
 - Kutanöz,
 - Yaygın
- Saegman V, Maertens J, Ectors N, Meesserman W, Lagrou K. Epidemiology of mucormycosis: review of 18 cases in a tertiary hospital. *Med Mycol.* 2010;48:245---54.
- Talmi Yoav P, Bakon M, Wolf M. Rhino-orbital and rhinoorbito-cerebral mucormycosis. *Otolaryngol Head Neck Surg.* 2002;127:22---31.

Etken

- *Zygomycetes* sınıfı
- *Mucorales* takımı
- *Mucoraceae* ailesi
 - *Rhizopus oryzae*(EN SIK)
 - *Rhizopus microsporus*
- *Cunninghamella bertholletiae*
- *Saksenaea vasiformis*



Epidemiyoloji

- Toprakta, çürüyen meyve ve sebzelerde, hayvan dışkılarında, eskimiş ekmeklerde yaygın olarak bulunur.
- Doğada yaygın olmasına rağmen hastalık genellikle immunsupresif hasta grubunda görülür.

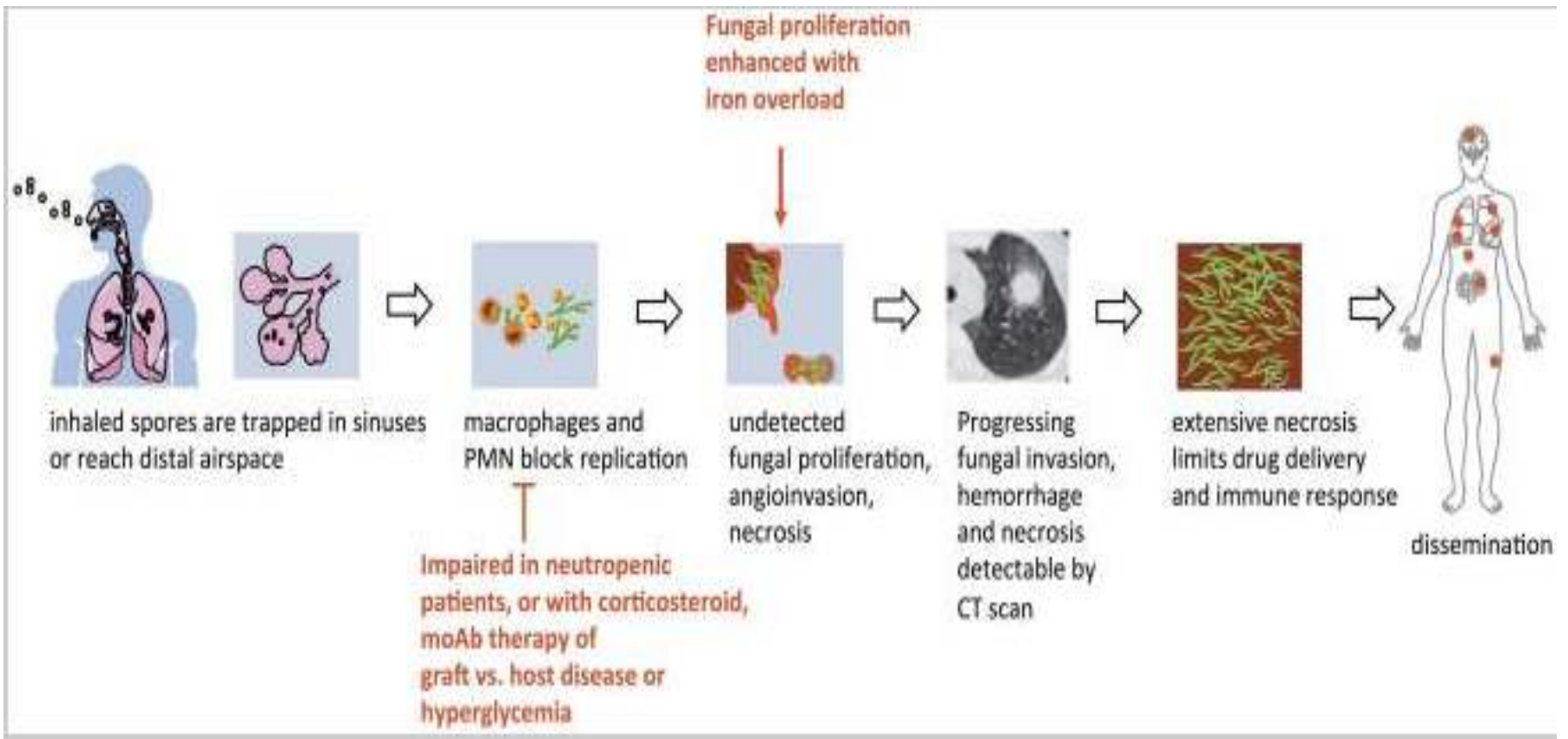
Kwon-Chung KJ. Taxonomy of fungi causing mucormycosis and entomophthoromycosis (zygomycosis) and nomenclature of the disease: molecular mycologic perspectives. *Clin Infect Dis.* 2012 Feb. 54 Suppl 1:S8-S15

İnvaziv mukormikozis için risk faktörleri:

- ✓ DM, ketoasidoz tablosu
- ✓ Glukokortikoid tedavisi
- ✓ Hematolojik maligniteler
- ✓ Solid organ transplantasyonları
- ✓ Deferroksamin tedavisi
- ✓ Demir aşırı yükü
- ✓ AIDS
- ✓ Damar içi ilaç kullanımı
- ✓ Travma/yanıklar
- ✓ Malnutrisyon

Patogenezi

- Vücuda giren sporların germinasyonu
 - Germinasyon için konak bağışıklık mekanizmaları aşılmalı
 - Normal koşullarda düşük virulanslı etken için bu çok zor
 - Hastalık fırsatçı olup sekonder natürde
- Makrofaj ve nötrofil hücrelerince fagositoz
- İmmun sistemin aşılması
- Doku ve kan damarı invazyonu
- Hemoraji, tromboz ve nekroz,
- Komşuluk yoluyla hızla diğer dokulara yayılım
- Nadiren hematojen yolla diğer organlara yayılım
 - Kalp, böbrek, beyin ve gastrointestinal sistem tutulumu



Klinik belirtiler ve bulgular

- Klinik taksonomi
 - Rino-orbital-serebral,
 - Pulmoner,
 - Gastrointestinal,
 - Kutanöz,
 - Yaygın,
 - Renal,
 - İzole SSS tutulumu

- **Rino-orbital-serebral mukormikoz**

- En sık görülen klinik form
- En sık predispozan faktör; metabolik asidoz ile hiperglisemi birlikteliği
- Sporların inhalasyonu ile başlar
- Ateş, nazal konjesyon, pürülan nazal akıntı, baş ağrısı, sinüs ağrısı
 - Akut sinüzit tablosu
- Nekroza bağlı lezyonlarda koyulaşma ile siyah eskar dokusu
- Genellikle agresif seyirli
- Kraniyel sinirlerden 5 ve 7.'nin tutulumu
 - Pitozis, pupiller dilatasyon meydana gelir
- Kavernöz sinüs ile internal karotis trombozu kötü prognozu gösterir

- **Pulmoner mukormikoz**

- En sık kemoterapi altındaki nötropenik hematolojik maligniteli hastalarda
- İn hale edilen sporların bronş ve alveollere ulaşması
- Ateş, dispne, göğüs ağrısı, hemoptizi
- Radyolojik olarak segmental infiltrasyon, daha ileri aşamalarda kavite oluşumu
- Sistemik yayılım olabilir

- **Kutanöz mukormikoz**

- Deri bütünlüğü bozulduğunda
- Çoğunlukla lokal enfeksiyon
- Püstül, nodül, nekrotik ülser
- “Ecthyma gangrenosa” benzeri lezyonlar
- Derin doku invazyonu ve sistemik yayılım beklenmez

- **Gastrointestinal mukormikoz**

- İleri derece malnutrisyon
- Kontamine besin maddeleri ile sporların alınması
- Abdominal ağrı, hematemez, distansiyon
- Akut seyirli ve genellikle mortal
- Mide ve kolonda nekrotik ülser(EN SIK)

- **Yaygın (dissemine)mukormikoz**

- İki ya da daha fazla organın tutulması ile karakterize
- Nadir olarak ciddi immunsupresif hasta grubunda, yanık hastalarında, prematür infantlarda
- Antemortem tanısı oldukça zor

- **Renal mukormikoz**

- İzole böbrek tutulumu
- Fungemi sırasında yayılım?
- Yan ağrısı ve ateş

- Sudheer K. Devana, Girdhar S. Bora, Ravimohan S. Mavuduru, Pankaj Panwar, Nandita Kakkar, and Arup K. Mandal; Successful management of renal mucormycosis with antifungal therapy and drainage; Indian J Urol. 2016 Apr-Jun; 32(2): 154–155.

- **İzole SSS mukormikozu**

- Literatürde fungemi sırasında yayılım olduğu tahmin edilen yaklaşık 30 vaka bildirimi mevcut
- Damar içi ilaç kullanımı ile ilişkili?

- KK Benachinmardi, P Rajalakshmi, HB Veenakumari, RD Bharats, V Vikas, A Mahadevan, S Nagarathna; Successful treatment of primary cerebral mucormycosis: Role of microbiologist, Indian Journal of Medical Microbiology;2016;34:4:550-553
- Olga P. Hernández,* Héctor M. Prado Calleros, Galo Santiago Soberón Marmisolle Daguerre, Andrés Sadek González, Rhino-Orbito-Cerebral Mucormycosis. Management Strategies to Avoid or Limit Intracranial Affection and Improve Survival, Acta Otorrinolaringol Esp. 2015;66(6):348---352

OLGU

- 65 yaşında erkek hasta
- Bir ay önce sol gözde kızarıklık, şişlik, yüzün sol tarafında asimetri, ağrı ve his kaybı yakınmaları
- KBB servisine yatış
- Nazal septum ve sert damaktaki nekrotik lezyondan biyopsi

- Klinik ve MR bulguları ile mukormikoz şüphesi
- Enfeksiyon Hastalıkları konsultasyonu
- L-amfoterisin b tedavisi
- Patoloji raporu ile mukormikozis tanısı netleşen hasta
- Enfeksiyon Hastalıkları servisimize nakil

Öz Geçmişi

Öz Geçmişi

- DM, insulin kullanımı-15 yıldır
- HT, antihipertansif kullanımı-15 yıldır
- KBY, 1 yıldır
- İskemik inme, 5 ay önce

Fizik bakı

- Genel durum kötü,
- Bilinç açık, koopere-oryante
- Ateş 36.5 C, nabız 80/dak, TA: 120/80 mmHg
- Sol göz pitozis, çevresinde endurasyon
- Sol periferik fasiyal paralizi; sol göz kapağı kapatmada tam kayıp, labial komissur gülmekle sağa deviye

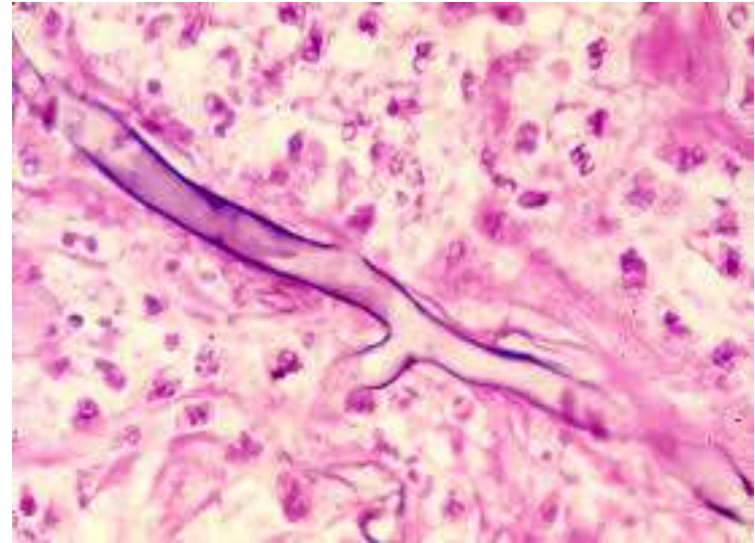
- Burun bakısı: Septum sađa deviyeye posteriorde perfore, **sol pasaj granülasyon dokusuyla kaplı ve daralmıř**
- Orofaringeal bakı: **Sert damak solda daha fazla olmak üzere erode, septum ve konkalar izleniyor.**

- Laboratuvar testleri:
 - CRP: 4.97 mg/dl
 - AKŞ: 171 mg/dl
 - HbA1c: 8.5
 - ESR: 33 mm/saat
 - BUN:27
 - Kreatinin:1.38

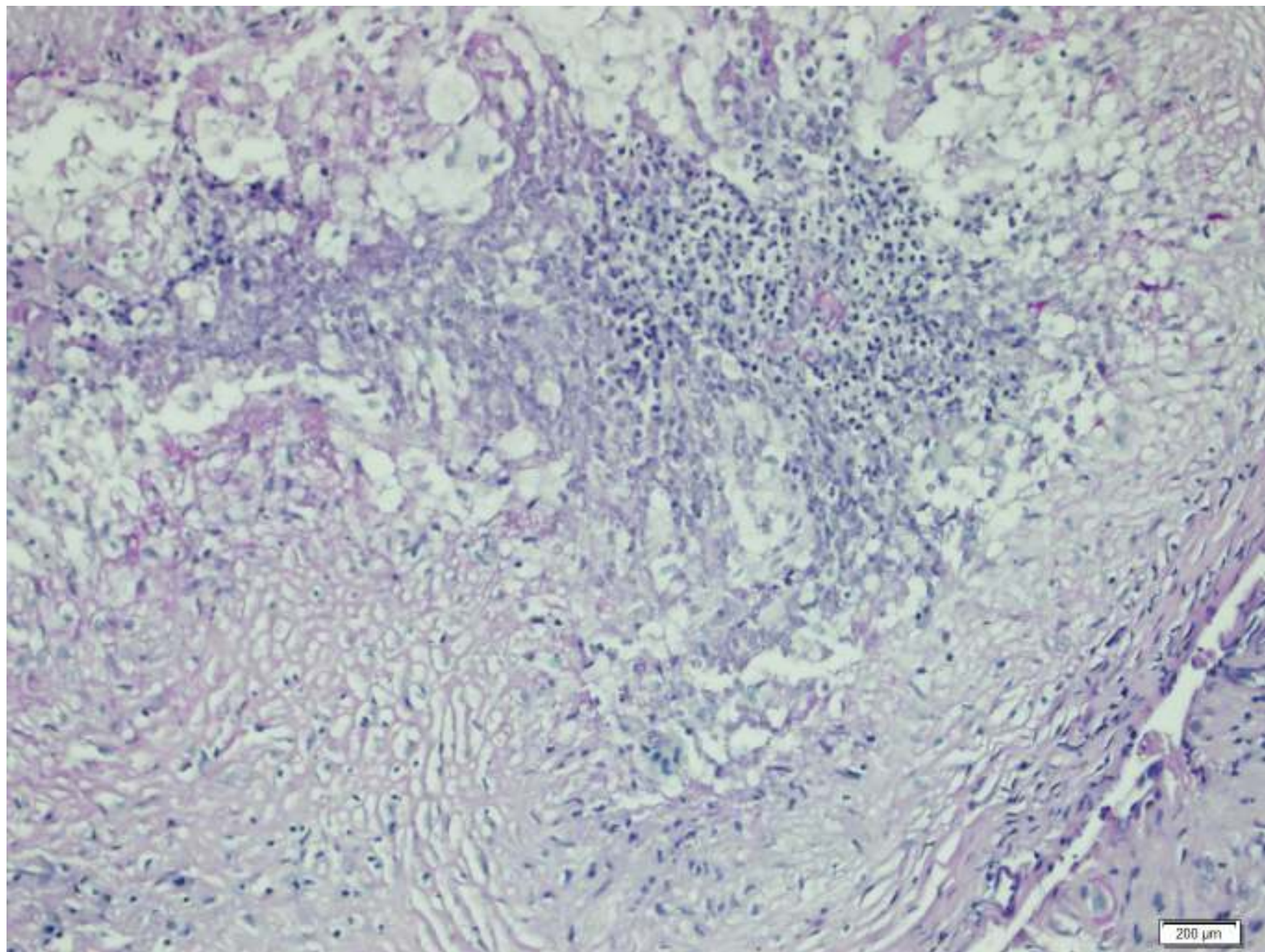
Patoloji:

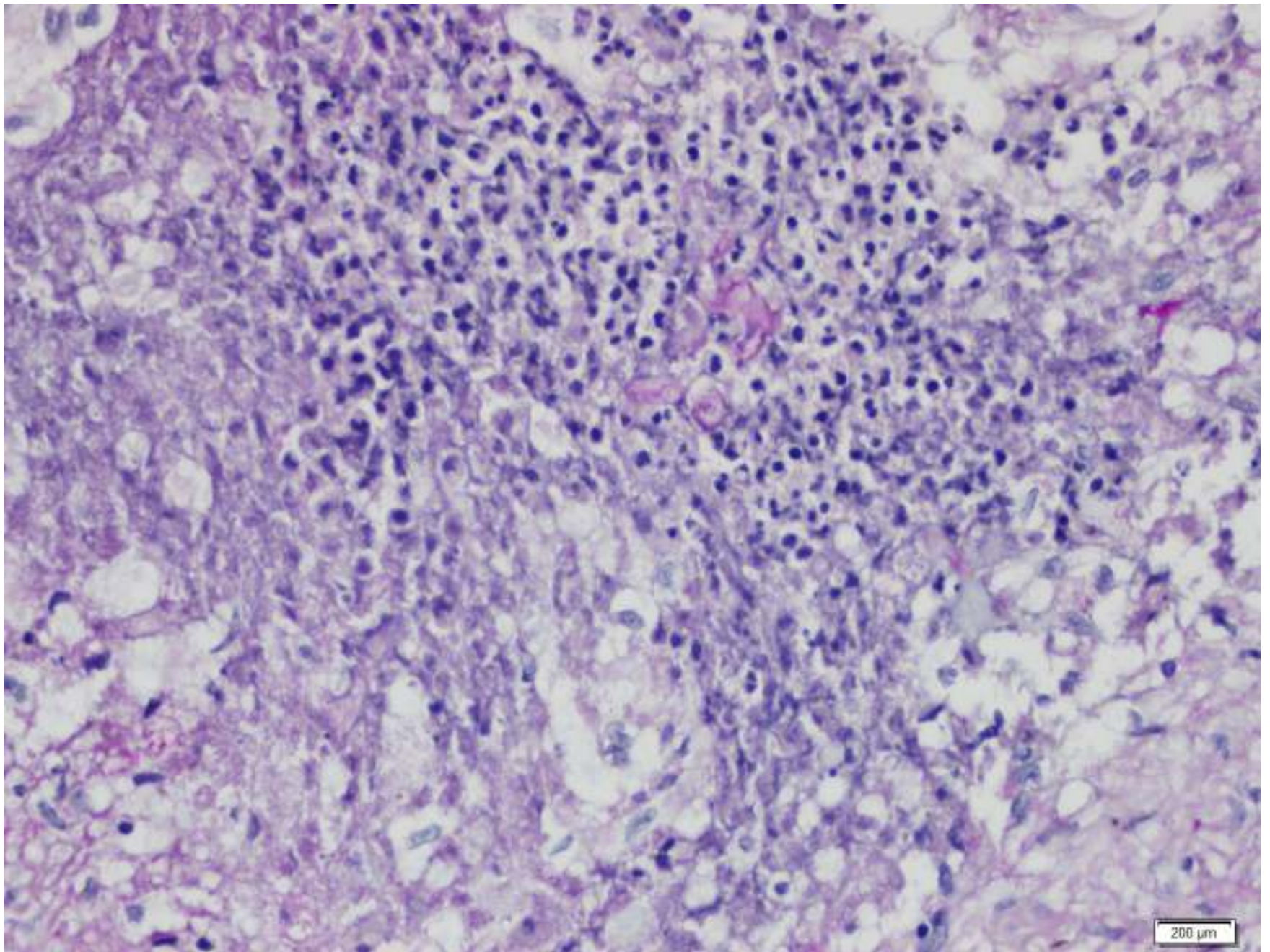
- Sert damak ve yumuşak dokudan alınan biyopside sonuç :
 - “ Olguya ait materyelden alınan kesitlerin hematoksilen eozin ve PAS boyalı preparatlarında mukormikoz ile uyumlu mantar hifleri izlendi.”

- Mucorales hifleri:
 - 5 ile 15 mikron çap
 - İrregüler dallanma
 - Nadir septasyon



- Roden MM, Zaoutis TE, Buchanan WL, et.al Epidemiology and outcome of zygomycosis: a review of 929 reported cases. Clin Infect Dis 2005;41:634
- Asano K, Sone T. 2010. A molecular phylogeny-based taxonomy of the genus Rhizopus. Bioscience, Biotechnology and Biochemistry 74: 1325–1331





Radyolojik görüntüleme yöntemleri

- Fasiyel MR:
 - **Sol nazal kavitede, maksiller sinüs kemik duvarında ve sert damakta nekrotik doku yitimi.**
 - **Maksiller sinüs çevre alanda, orbita etrafında,** kafa kaidesinde infratemporal fossada kavernöz sinüse doğru ilerlemiş infiltratif karakterde lezyon ve orbital kavitede özellikle orbital apeks lokalizasyonunda inferior orbital fissür, optik foramen ve superior orbital fissür yolu ile olduğu düşünülen infiltrasyon yanı sıra kemik duvarlarda direkt yayılımla uyumlu değişiklikler.
 - **Sol yanda internal karotid arterde tromboz, kavernöz sinüs trombozu ve vasküler değişikliklere ikincil daha da belirginleşen propitozis.**
 - Solda orbital kavitede periorbital alanda ödem; **bulgular agresif seyirli mukorea familyasından ya da asperjilloz açısından anlamlıdır.** İntrakranial serebral ve serebellar farklı evrelerde infarkt alanları beraberinde **vaskülit** yaratan süreç kuşkusunu da vermektedir.

- Kraniyel MR

- Sol orta serebellar pedinkül düzeyinde kronik laküner infarkt ve çevresinde gliosis, ponda iskemik milimetrik değişiklikler, sağ posterior frontalde korteksten beyaz cevhere uzanan kronik infarkt alanı her iki serebral hemisferik beyaz cevherde yaygın kronik iskemik değişiklikler ,serebrumda atrofi izlenmiştir. Postkontrast çalışmada **sol infratemporal fossa kavernöz sinüs orbitada tanımlanan kontrast tutulumları** dışında patolojik kontrastlanma görülmemiştir.
- **Sol temporalde dura reaktif olarak hafifçe kalınlaşmış ve kontrast tutmuştur.** Dural venöz sinler açıktır.

Hasta Adı: HZIR SAHYILMAZ UT

Kırım: ZMIR ATATURKEA.HAST

Hasta Id: 2636097

Cinsiyet: Erkek

Doğum Tarihi: 01.01.1954

Teşhis: NAZOFARENKS

Teşhis Id: 319176200

Tarih: 13.02.2010

Saat: 04.03:29

Seri: T2W_TSE_Cor CLEAR

Seri No: 201

Tarih: 13.02.2010

Saat: 04.05:37

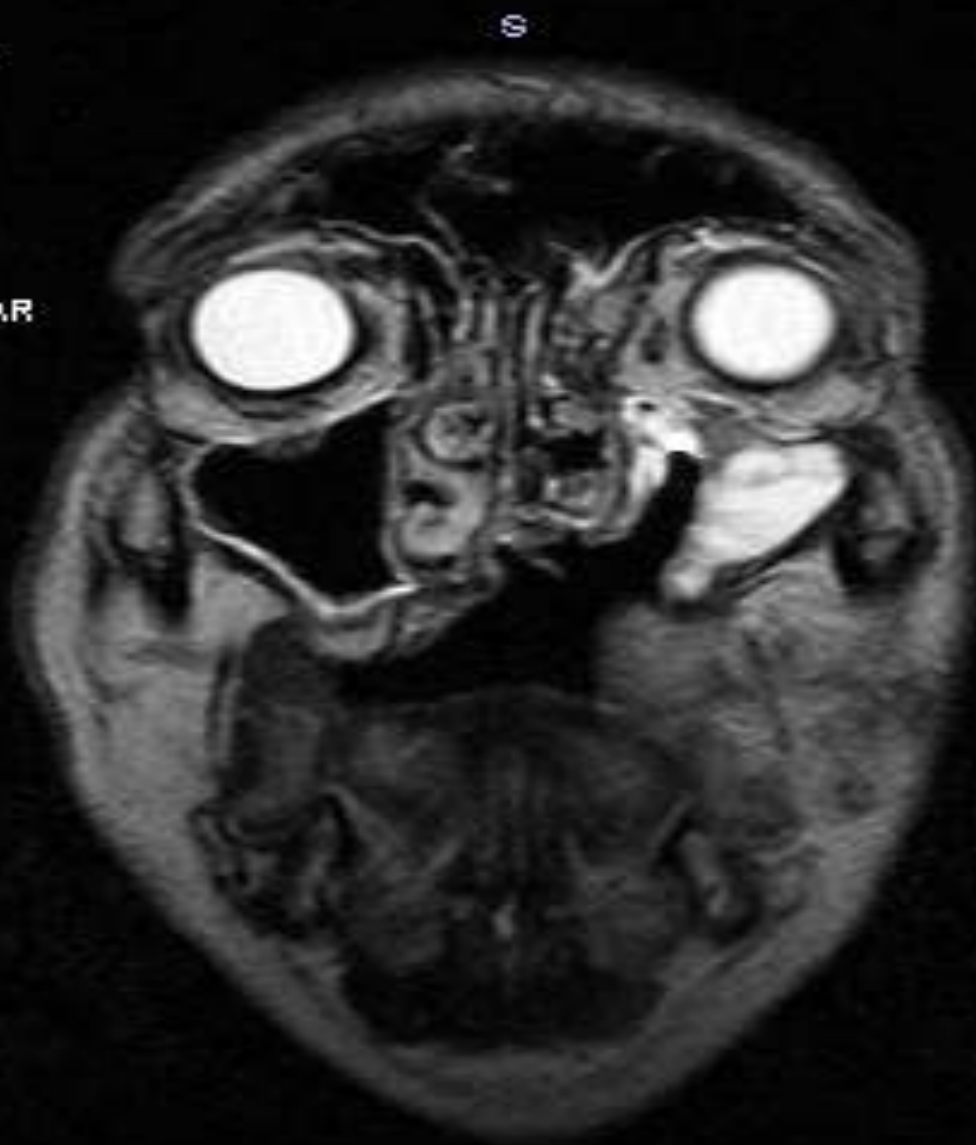Hasta Pozisyonu: HFS

Modalite: MR

Imaj No: 7

R

L



ST: 40

POS: -149.127 1727.20944 43.245319615000137 832582801530

400 x 400 px

ENC: 279 bit/m; 589 | Z: 1.5 X

Hasta Adı: HZIR SAHYILMAZ UT

Hasta Id: 2836097

Cinsiyet: Erkek

Doğum Tarihi: 01.01.1954

Teşhis: NAZOFARENKS

Teşhis Id: 319176200

Tarih: 13.02.2010

Saat: 04:03:29

Seri: T2W_TSE_SPIR_CLEAR

Seri No: 301

Tarih: 13.02.2010

Saat: 04:10:07

Hasta Pozisyonu: HFS

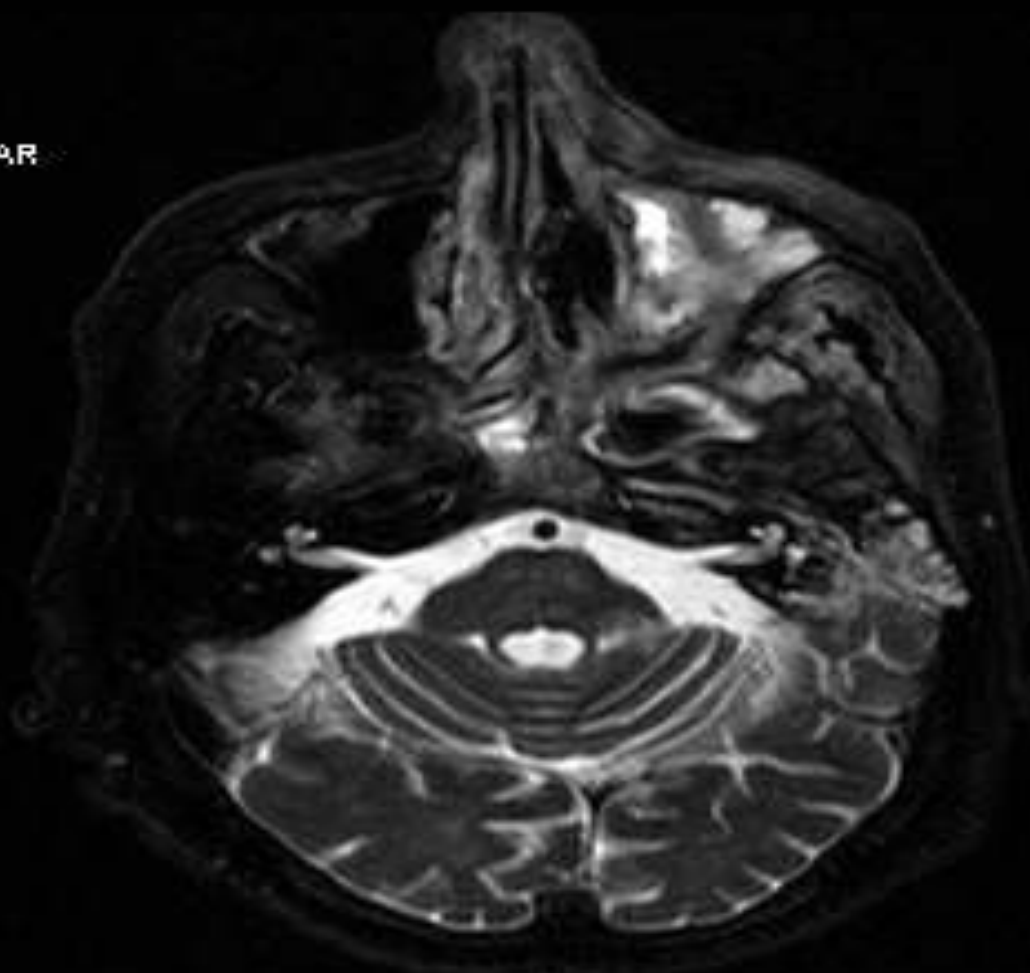
Modalite: MR

Imaj No: 20

Klinik: ZMIR ATATURKEA.HAST

R

L



ST: 4.19999960926513

POS: -180.844964156314-136.7855669112742.4566215371572

P

432 x 432 px

WIC: 364.0000 | 7.29 | Z: 1.3 X

Hasta Adı: HZİR SAHYILMAZ UT
Hasta Id: 2636097
Cinsiyet: Erkek
Dogum Tarihi: 01.01.1954

Kirim: ZMIR ATATURKEA.HAST

TeKik: NAZOFARENKS
TeKik Id: 319176200
Tarih: 13.02.2010
Saat 04:03:29

Seri: T1W_TSE_SPIR_CLEAR
Seri No: 701
Tarih: 13.02.2010
Saat 04:23:12
Hasta Pozisyonu: HFS
Modalite: MR

Imaj No: 11

A

P

ST: 4.0
POS:-0.43922517333134-148.530886091894157_926098338353

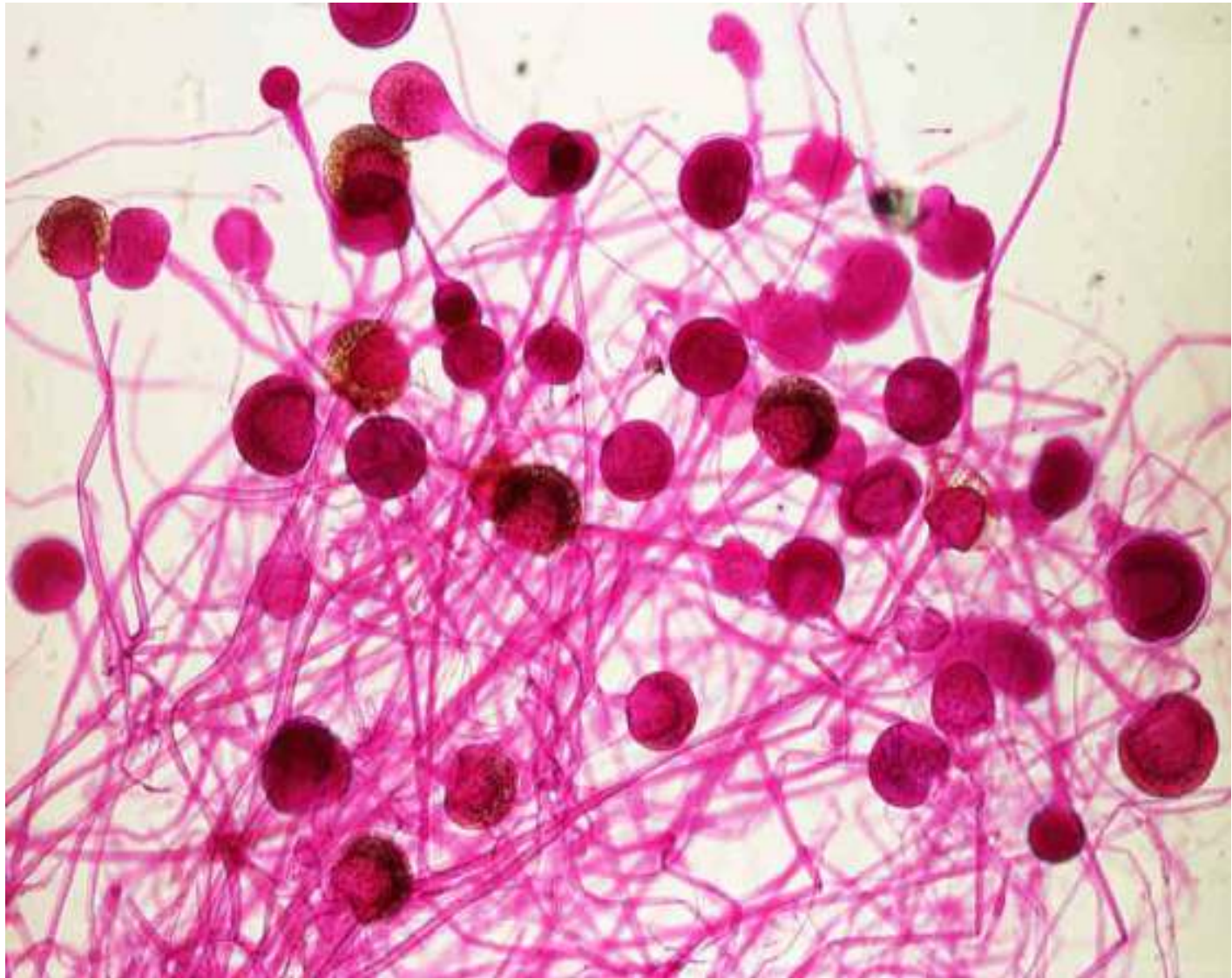364 x 364 px
ENC: 375 (100); 750 | Z: 1.6 X

- Operasyon sırasında alınan materyelin mikotik ve nonspesifik kültüründe üreme olmadı.
 - Düzenli septasyonların olmaması hiflerin kırılганlığında artış
 - Kırılган yapı nedeniyle klinik örneklerden mukormikoz ajanlarının üretilmesi zor

- Enfekte dokunun debridmanı
 - Göz Hastalıkları,
 - Plastik Cerrahi,
 - KBB kliniklerinin ortak operasyonu
- Diyabet regülasyonu
- Lipozomal Amfoterisin-B 5mg/kg/gün, 45 gün süreyle
- Kontrol grafilerinde
 - Operasyon bölgesinde doku yitimi,
 - Enfeksiyon bulgularında regresyon

- Genel durumu düzelen olgu
 - Oral Posakonazol tedavisi
 - Poliklinik kontrolü.
- Tedavinin klinik bulgulardaki düzelmeye göre
 - Toplam tedavi 2 ay

- Poliklinik takiplerinde
 - Genel durum iyi, klinik iyileşme var
 - Sağ gözde görmede azalma
 - En son Göz hastalıkları kontrolü 2013 yılında



- 929 mukormikozlu hastanın incelendiđi bir alıřmada hazırlayıcı faktör olarak DM %36 olguda saptanmasına karřın 178 olguluk başka bir alıřmada bu oran %73.6 olarak bulunmuřtur.

- Roden MM et al. Epidemiology and outcome of Zygomycosis: a review of 929 reported cases. Clin Infe Dis. 2005; 41: 634-53.
- Chakrabarti A et al. The rising trend of invazive Zygomycosis in patient with uncontrolled diabetes mellitus. Med Mycol. 2006; 44: 335-42.

- 2001-2006 yılları arası 25 transplantasyon merkezinde yapılan prospektif bir çalışmada bir yıllık kümülatif mukormikoz insidansı allojenik kök hücre nakli olgularında %0.29, solid organ transplantasyonu alıcılarında %0.07 bulunmuştur.

- Tanı; mikroorganizmanın enfekte dokuda histopatolojik olarak tespiti ve kültürde üretilmesi ile konur. Kültürde üretmek özel teknik gerektirdiği için genellikle histopatolojik tanı esastır.

- Tarrand JJ et al. Diagnosis of invazive septate mold infections. A correlation of microbiological culture and histologic or cytologic examination. Am J Clin Pathol. 2003; 119(6): 854-58.
- Spellberg B, Edwards J, Ibrahim A. Novel perspectives on mucormycosis: pathophysiology, presentation, and management. Clin Microbiol Rev 2005;18:556 –569

- Son yıllarda klinik örneklerden yapılan PCR testi, kültür negatif olgularda tanıda değer kazanmıştır ve hem histopatolojik tanı hem de kültürden daha erken tanı imkanı sağladığı tespit edilmiştir.

- Millon L et al. Quantitative polymerase chain reaction detection of circulating DNA in serum for early diagnosis of mucormycosis in immunocompromised patients. *Clin Infect Dis.* 2013; 56(10): 95-101.
- Turin L, Riva F, Galbiati G, Cainelli T. Fast, simple and highly sensitive double-round polymerase chain reaction assay to detect medically relevant fungi in dermatological specimens. *Eur J Clin Invest.* 2000;30:511-8
- Hall TA. Bioedit: a user-friendly biological sequence alignment editor and analysis program for Windows 95/98 NT. *Nucl Acids Symp Ser.* 1999;41:95-8.

- Mukormikoz tedavisi, etkilenmiş dokuların cerrahi debridmanı, antifungal tedavi ve mümkünse altta yatan hastalığın tedavisi kombinasyonundan oluşmaktadır.

- Spellberg B, Walsh TJ, Kontogiannis DP, et al. Recent advances in the management of mucormycosis: from bench to bedside. *Clin Infect Dis* 2009;48:1743
- Ma J, Jia R, Li J, Liu Y, Li Y, Lin P, *et al.* Retrospective clinical study of eighty-one cases of intracranial mucormycosis. *J Glob Infect Dis* 2015;7:143-50

Table 9: ECIL-6 recommendations for first line therapy of mucormycosis

	Grade	Comments
Management includes antifungal therapy, surgery and control of underlying conditions	A II	Multidisciplinary approach is required
Antifungal therapy		
- Amphotericin B deoxycholate	C II	
- Liposomal amphotericin B	B II	Daily dose: 5 mg/kg. Liposomal amphotericin B should be preferred in CNS infection and/or renal failure
- Amphotericin B lipid complex	B II	
- Amphotericin B colloidal dispersion	C II	
- Posaconazole	C III	No data to support its use as first line treatment. Alternative when amphotericin B formulations are absolutely contraindicated.
- Combination therapy	C III	
Control of underlying condition	A II	Includes control of diabetes, hematopoietic growth factor if neutropenia, discontinuation/tapering of steroids, reduction of immunosuppressive therapy
Surgery		
- Rhino-orbito-cerebral infection	A II	
- Soft tissue infection	A II	
- Localized pulmonary lesion	B III	
- Disseminated infection	C III	Surgery should be considered on a case by case basis, using a multi-disciplinary approach
Hyperbaric oxygen	C III	
Recommendation against use		
Combination with deferasirox	A II	

Table 10: ECIL-6 recommendations for salvage and maintenance therapy of mucormycosis

	Grade	Comments
Salvage therapy		
- Management includes antifungal therapy, control of underlying disease and surgery	A II	
- Posaconazole	B II	
- Combination of lipid amphotericin B and caspofungin	B III	
- Combination of lipid amphotericin B and posaconazole	B III	
Maintenance therapy		
- Posaconazole	B III	Overlap of a few days with first line therapy to obtain appropriate serum levels. Monitoring of serum levels might be indicated ^a

^aBoth comments apply to the oral solution but may not apply to the solid oral formulation

- Başlangıç tedavisinde Liposomal Amfoterisin B 5mg/kg/gün dozuyla başlanır 10mg/kg/güne kadar doz arttırılabilir.

- McCarthy M, Rosengart A, Schuetz AN, et al. Mold infections of the central nervous system. *N Engl J Med* 2014;371:150
- Vitale RG, de Hoog GS, Schwarz P, et al. Antifungal susceptibility and phylogeny of opportunistic members of the order mucorales. *J Clin Microbiol.* 2012;50(1):66-75
- Lanternier F, Poiree S, Elie C, et al. Prospective pilot study of high-dose (10 mg/kg/day) liposomal amphotericin B (L-AMB) for the initial treatment of mucormycosis. *J Antimicrob Chemother.* 2015

- Posakanazol ve İsavukonazol geniş spektrumlu mukormikoz etkenlerine karşı etkili oral antifungallerdir.

- Spanakis EK, Aperis g, Mylonakis E. New agents for the treatment of fungal infections: clinical efficacy and gaps in coverage. *Clin Infect Dis* 2006;43:1060
- Vitale RG, de Hoog GS, Schwarz P, et al. Antifungal susceptibility and phylogeny of opportunistic members of the order mucorales. *J Clin Microbiol.* 2012;50(1):66-75

- Lipid amfoterisin B yanıtı hastalarda oral Posakonazol ve İsovukanazol step down terapi olarak tercih edilebilir. Diğer yandan tedaviye yanıtı veya L-Amfoterisin B kullanılmayan hastalarda başlangıç tedavisi veya kurtarma tedavisi olarak da tercih edilebilirler.

- Spanakis EK, Aperis G, Mylonakis E. New agents for the treatment of fungal infections: clinical efficacy and gaps in coverage. *Clin Infect Dis* 2006;43:1060
- Marty FM, Ostrosky-Zeichner L, Cornely OA, et al. VITAL and Fungiscope Mucormycosis Investigators ISZ treatment for mucormycosis: a single-arm open-label trial and case-control analysis. *Lancet Infect Dis*. 2016;16(7):828–837
- Van Burik JA, Hare RS, Solomon HF, Corrado ML, Kontoyiannis DP. Posaconazole is effective as salvage therapy in zygomycosis: a retrospective summary of 91 cases. *Clin Infect Dis* 2006; 42: e61–5.

- Posakanazol ilk gün yavaş salınımlı tableti 300mg 12 saat arayla, sonrasında tek doz 300mg/gün olarak verilir. Yemeklerle alınmalıdır. Oral suspansiyonları düşük biyoyararlanım ve yağlı yemeklerle alınması gerekliliği nedeniyle tercih edilmez. Tedavinin birinci haftasında serum konsantrasyonu bakılmalıdır. Amaç >1 mcg/mL olmalıdır.

- Noxafil (posaconazole). Highlights of prescribing information. https://www.merck.com/product/usa/pi_circulars/n/noxafil/noxafil_pi.pdf (Accessed on March 18, 2014).
- Vehreschild JJ, Birtel A, Vehreschild MJ et al. Mucormycosis treated with posaconazole: review of 96 case reports. Crit Rev Microbiol 2013; 39: 310–24

- İsavukonazol ile ilgili yeterli randomize kontrollü çalışma yok.
- Yükleme dozu 8 saat arayla 6 doz 200mg oral tablet veya intravenöz formudur. Yüklemenin son dozundan 12 veya 24 saat sonra günde tek tablet 200mg devam dozuna geçilir. İnvaziv fungal hastalık çözülene kadar veya 180 gün süreyle devam edilir.

- CRESEMBA (isavuconazonium sulfate). Highlights of prescribing information. http://www.accessdata.fda.gov/drugsatfda_docs/label/2015/207500Orig1s000lbl.pdf (Accessed on March 09, 2015).
- Marty FM, Ostrosky-Zeichner L, Cornely OA, et al. VITAL and Fungiscope Mucormycosis Investigators ISZ treatment for mucormycosis: a single-arm open-label trial and case-control analysis. *Lancet Infect Dis.* 2016;16(7):828–837

- Antigungal tedavi ile kombine verilen deferasirox tedavisinin hastalarda olumlu olduğuna dair vakalar bulunmakla birlikte klinik yararını destekleyecek daha fazla çalışmaya ihtiyaç vardır.

- Spellberg B, Ibrahim A, Roilides E, Lewis RE, Lortholary O, Petrikos G, et al. Combination therapy for mucormycosis: why, what, and how? *Clin Infect Dis.* 2012;54(Suppl 1):S73-8
- Deferasirox, an iron-chelating agent, as salvage therapy for rhinocerebral mucormycosis. *Reed C, Ibrahim A, Edwards JE Jr, Walot I, Spellberg B Antimicrob Agents Chemother.* 2006 Nov; 50(11):3968-9

- İn vitro çalışmalarda yüksek konsantrasyon oksijenin mukor etkenlerini üremesini inhibe ettiği gösterilmiş.

- Hyperbaric oxygen therapy and other adjunctive treatments for zygomycosis. *Tragiannidis A, Groll AH Clin Microbiol Infect. 2009 Oct; 15 Suppl 5():82-9*

- İlave tedavi olarak hiperbarik oksijen ile ilgili son 40 yılda toplanan deneyimleri içeren yakın tarihli bir rapor, bu pahalı tedavinin etkinliğini kanıtlayacak yeterli verinin bulunmadığını yazmıştır.

- Hyperbaric oxygen as an adjunctive treatment for zygomycosis. *John BV, Chamilos G, Kontoyiannis DP Clin Microbiol Infect. 2005 Jul; 11(7):515-7*

- PML ve makrofajların antifungal etkileri detaylı olarak anlaşılmıştır. Granülositopenik hastalarda G-CSF, GM-CSF ve IFN-gama kullanımıyla fagositozda ve antifungal aktivitede artış olduğu tespit edilmiş.
- Sitokinlerin nötroopenik hastalarda kullanımı verilerle desteklenirken (BIII) non nötroopenik hastalarda kullanımıyla ilgili yeterli çalışma yoktur.
 - Comparison of interferon-gamma, granulocyte colony-stimulating factor, and granulocyte-macrophage colony-stimulating factor for priming leukocyte-mediated hyphal damage of opportunistic fungal pathogens. *Gaviria JM, van Burik JA, Dale DC, Root RK, Liles WC J Infect Dis. 1999 Apr; 179(4):1038-41*
 - Granulocyte colony-stimulating factor administered in vivo augments neutrophil-mediated activity against opportunistic fungal pathogens. *Liles WC, Huang JE, van Burik JA, Bowden RA, Dale DC J Infect Dis. 1997 Apr; 175(4):1012-5*

Teşekkürler....