

Kronik Yara ve Bası Yarası



Dr.cemal bulut
Ankara eğitim ve araştırma
hastanesi

Prevention and Treatment of Pressure Ulcers: Quick Reference Guide

Treatment of Pressure Ulcers

Classification of Pressure Ulcers.....	33
Assessment of Pressure Ulcers and Monitoring of Healing.....	34
Pain Assessment and Treatment	36
Wound Care: Cleansing.....	39
Wound Care: Debridement.....	39
Assessment and <u>Treatment of Infection</u> and Biofilms	41
Wound Dressings for Treatment of Pressure Ulcers	43
Biological Dressings for the Treatment of Pressure Ulcers.....	46
Growth Factors for the Treatment of Pressure Ulcers	47
Biophysical Agents in Pressure Ulcer Treatment	47
Surgery for Pressure Ulcers	49





- 3 aydan uzun süredir iyileşmeyen yaralardır.
- Kronik ülserler sıklıkla alt extremitelerde görülür.
- Prevalansı % 0.18 -1.3 (erişkinlerde)



- **Kronik yaralar**
 - Maliyet
 - Morbidite
 - Mortalite

Sıklık



- Basınç ülserleri %9--%3
 - İşyükünde artış %50
 - Tedavi maliyeti:20 000 \$
- Alt ekstremitte ülserlerinin %70'i venöz ülser
- DM hastalarının %15 inde ülser gelişir
- Yıllık risk %5

Etyoloji



- Arteriyel yetmezlik
- Venöz yetmezlik
- Lenfödem
- Nöropati
- Bası (dekübit ülserleri)
- Neoplazmlar
- Radyasyon
- Orak hücreli anemi
- Vaskülitik
- Diğer

İyileşmeme nedenleri



- Periferik arter hastalığı
- Diyabet
- Kronik venöz yetmezlik
- Yaşlılık
- İmmünsüpresif tedavi
- Orak Hücreli Anemi
- Kanser tedavisi
 - Kemoterapi
 - Radyoterapi
- Spinal kord hastalıkları ve immobilizasyon
- Malnütrisyon
- İnfeksiyon
- Sigara kullanımı
- Diğer



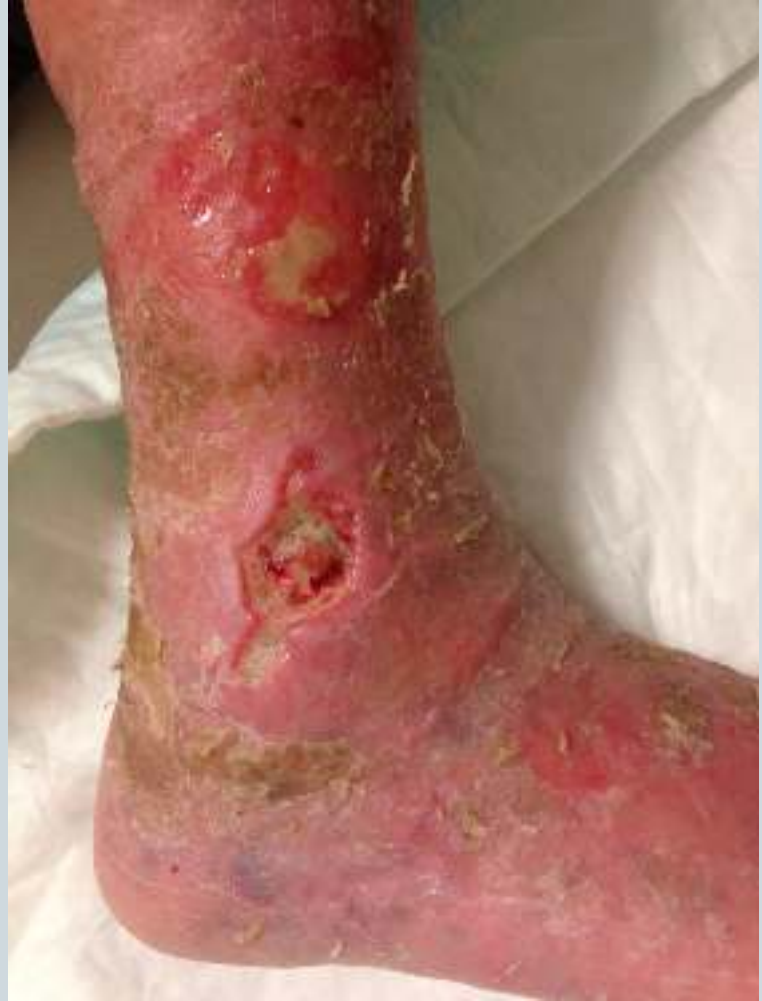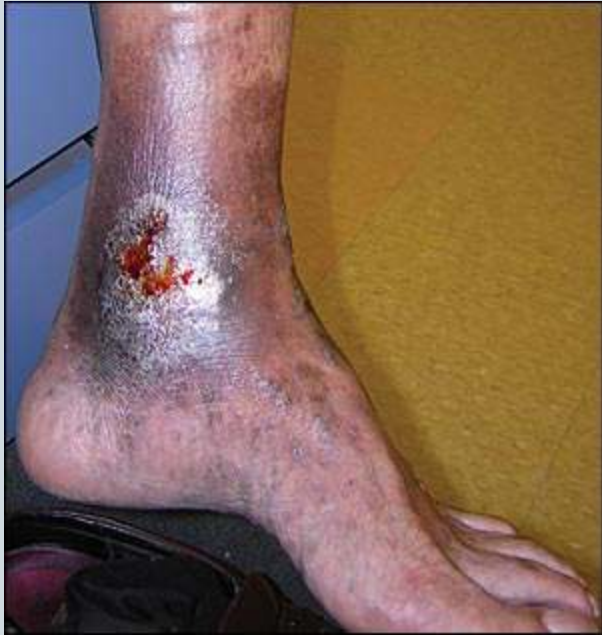- Arteriyel Ülserler
- Venöz Ülserler
- Travmatik Ülserler
- Nöropatik Ülserler
- Diabetik yaralar
- Basınç Ülserleri
- Malign Ülserler

Vasküler ülserler

Venöz ülserler



- Sıklıkla diz ile ayak bileđi arasındadır.
- Medial ve lateral malleol en sık etkilenen bölgelerdir.
- Etraf dokuda sıklıkla ekzamatöz eritem, pullanma ve kabuklanma görülebilir
- Ağrı nadiren şiddetlidir
- Etrafındaki ciltte hiperpigmentasyon, lipodermatoskleroz ve staz dermatiti vardır
- Lezyon sıklıkla granülasyon dokusu nedeniyle parlak kırmızı renktedir
- Yara tabanında kalsifikasyonlar olabilir



İskemik ülcerler



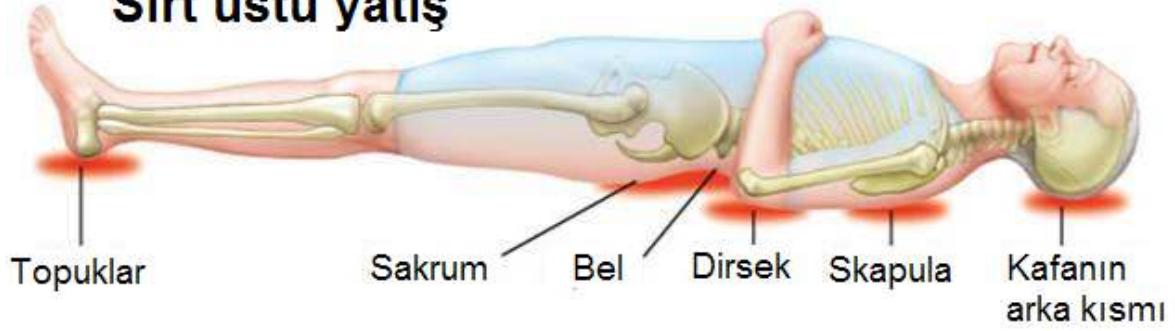
- Sıklıkla parmak araları, parmak uçları, falangeal kemiklerin üzeri, lateral malleol ve ayakkabı ile temas eden yüzeylerdedir
- Lezyon düz, zımbayla delinmiş gibi, keskin sınırlıdır
- Yara tabanı soluk gri veya sarı renkli, granülasyon dokusu ile kaplıdır.
- Dokuda nekroz veya selülüt olabilir genellikle kuru nekrotik bir eskar vardır
- Etrafındaki deri beyaz veya purpurik, parlak ve gergin görünümündedir
- Bacak ve ayakta kıl kaybı görülebilir
- Ağrı ülsere lokalize veya tüm ayağa yayılabilir. Pozisyonla değişir ve elavasyon ile artar.

Basınç Ülserleri

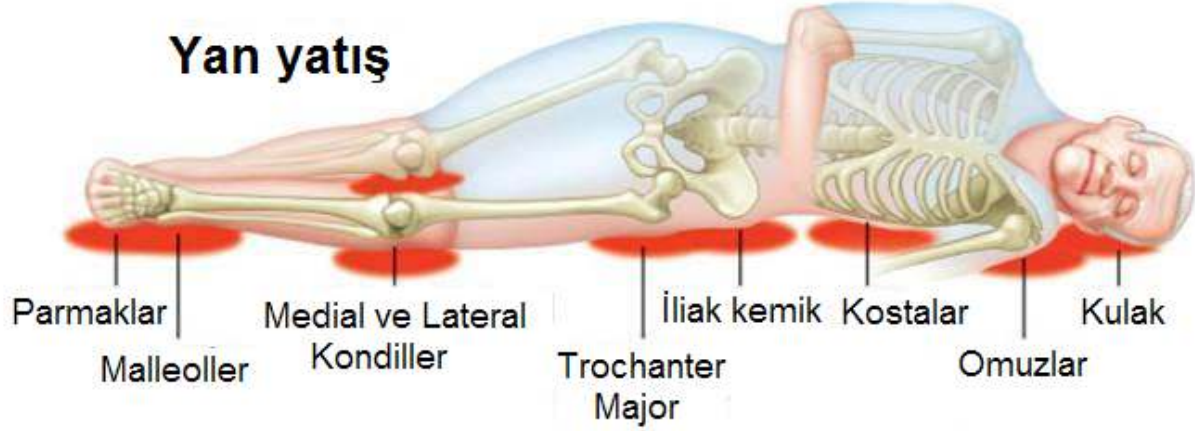


- İmmobil veya nörolojik hastalıkları olan kişiler özellikle risk altındadır
- Kemik üzerinde bulunan basınç noktalarında oluşur
- Kemik ve kas dokulara olaylıkla yayılır
- Çevre dokuda eritem görülür .

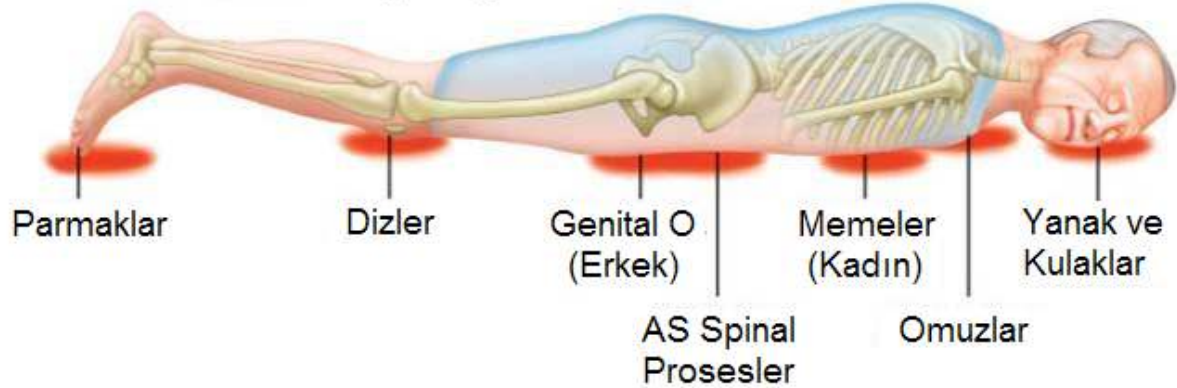
Sırt üstü yatış

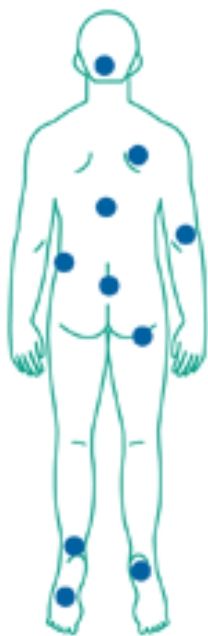

Yan yatış

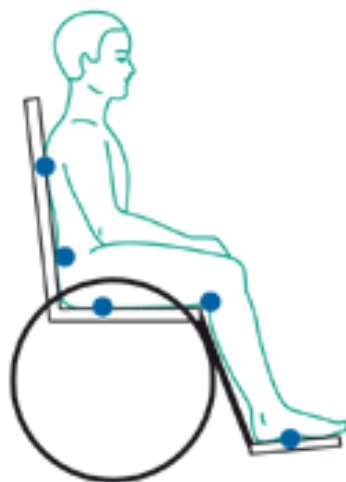


Yüz üstü yatış





If the patient lies on his/her back



If the patient uses a wheelchair



If the patient rests on his/her side

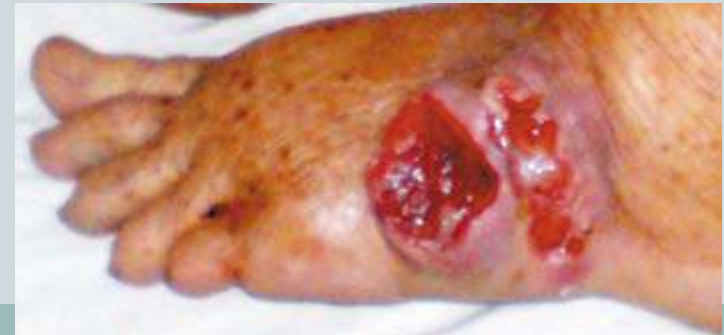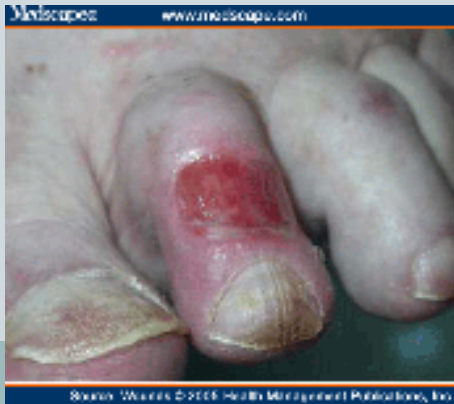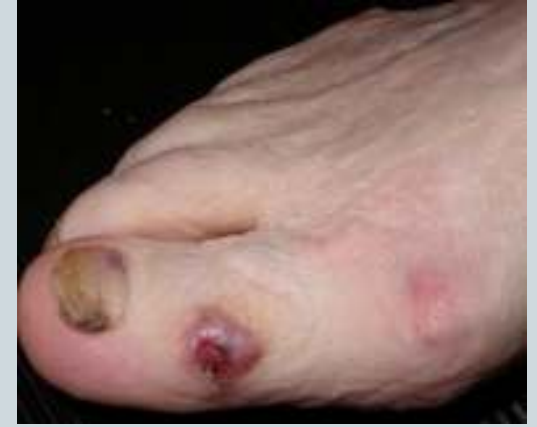Adapted from *Clinical Practice Guidelines #3*, Agency for Health Care Policy and Research, US Department of Health and Human Services.

Malign ülserler



Bazı tümörler kronik yara olarak ortaya çıkabilir

- Squamoz cell carsinoma
- Basal cell carcinoma
- Yumuşak doku sarkomakarı





Enfeksiyon var mı?

Enfeksiyon Gelişimi İçin Risk Faktörleri

SİSTEMİK

- Vasküler hastalık
- Ödem
- Malnütrisyon
- Diyabet
- Alkol kullanımı
- Cerrahi müdahale
- Radyasyon
- İlaçlar (kortikosteroid..)
- İmmün yetmezlik

LOKAL

- Yara alanı
- Yaranın derinliği
- Lezyonun yaşı
- Anatomik lokalizasyon
- Yabancı cisim
- Nekrotik doku
- Oluşum mekanizması
- Kontaminasyonun derecesi
- Perfüzyonda azalma

Belirti ve Bulgular

Primer

- Kızarıklık
- Ağrı
- Sıcaklık artışı
- Ödem/şişlik
- Akıntı
- Ateş

Sekonder

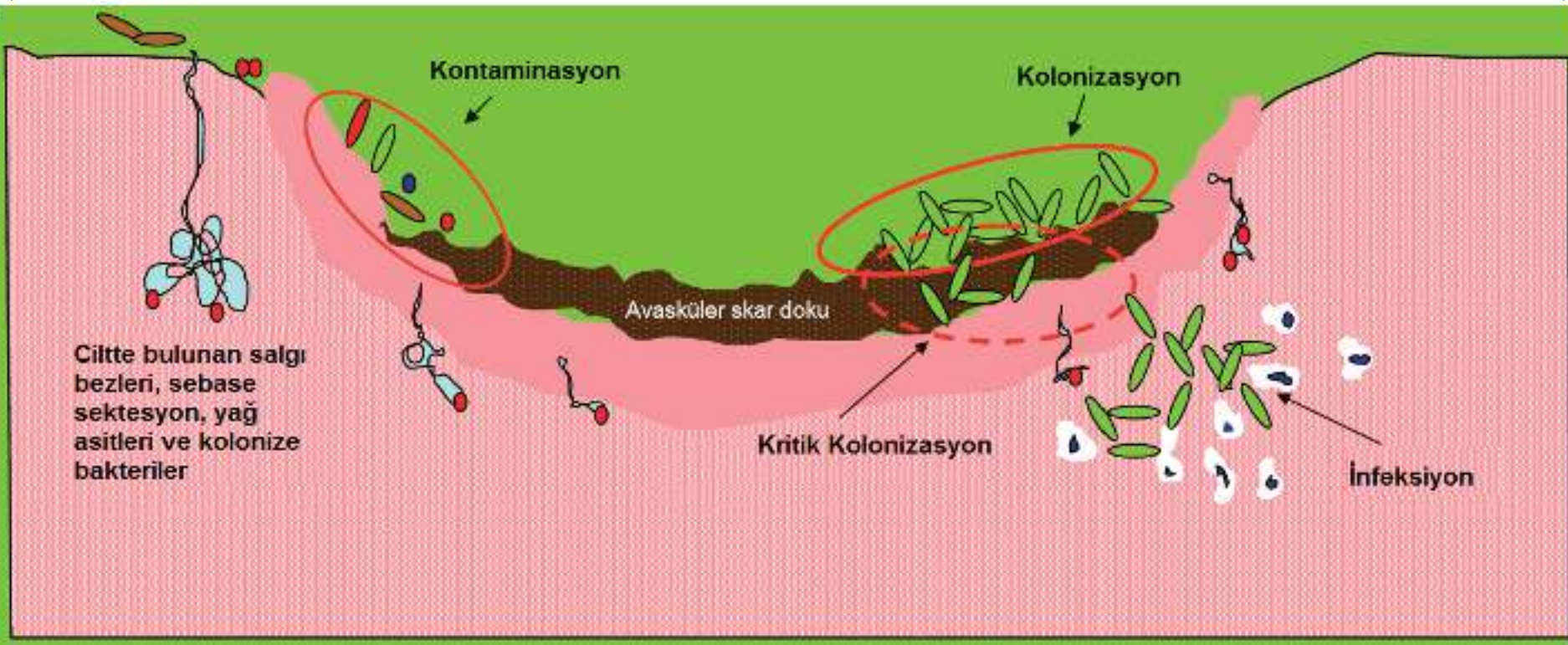
- İyileşmede geceikme
- Yara tabanı renginde değişiklik
- Granulasyon dokusunda artış
- Kötü koku
- Akıntıda artış

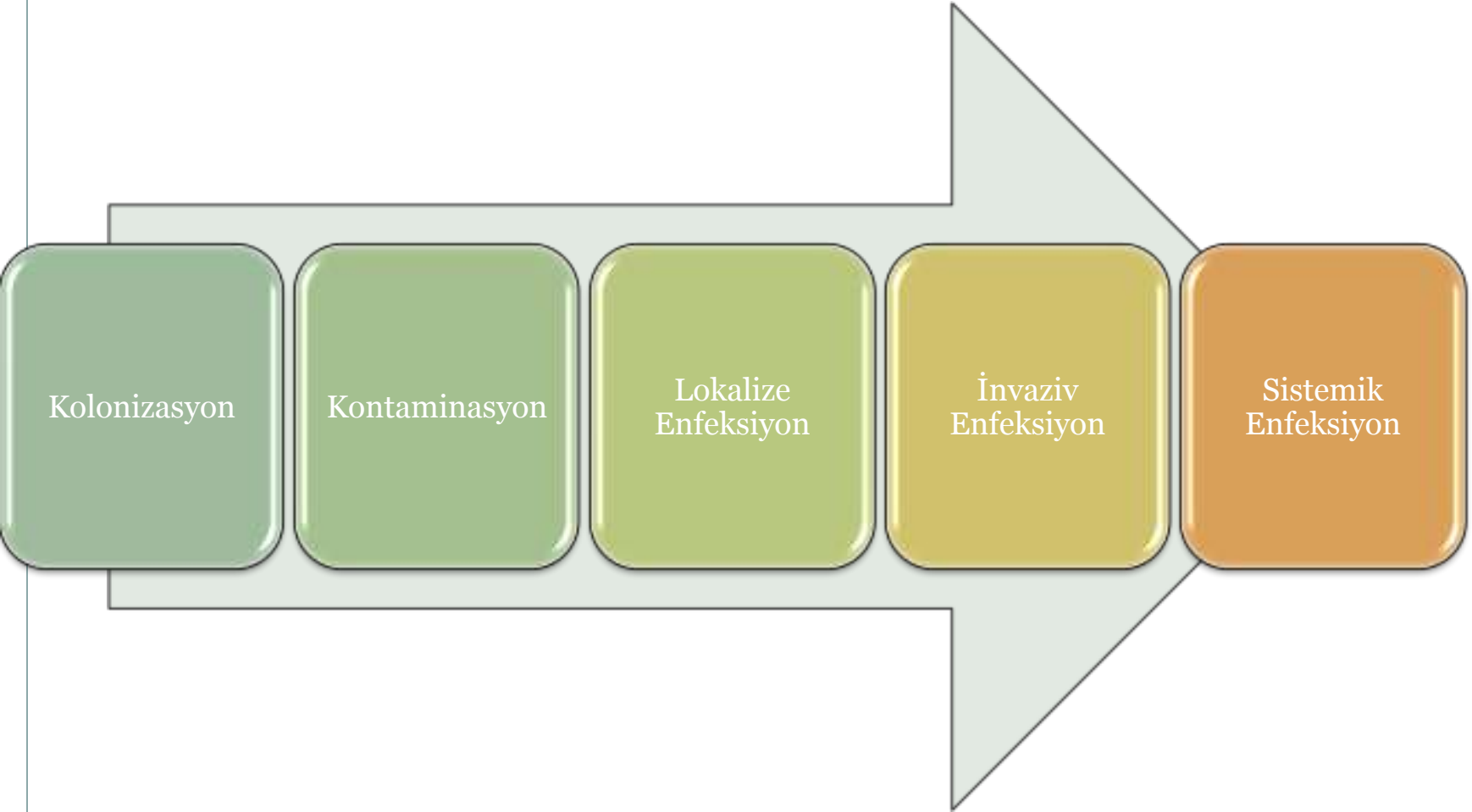


Microbiological assessment of

INFECTED

WOUNDS





Kolonizasyon

Kontaminasyon

Lokalize
Enfeksiyon

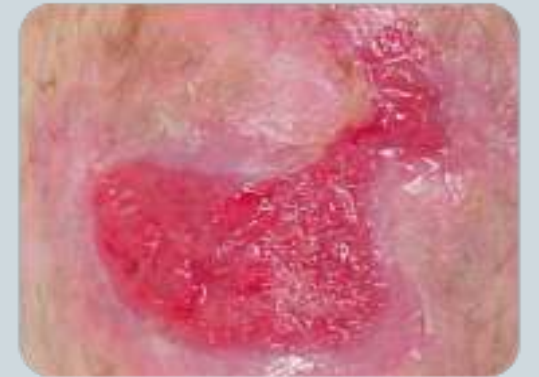İnvaziv
Enfeksiyon

Sistemik
Enfeksiyon

KONTAMINASYON

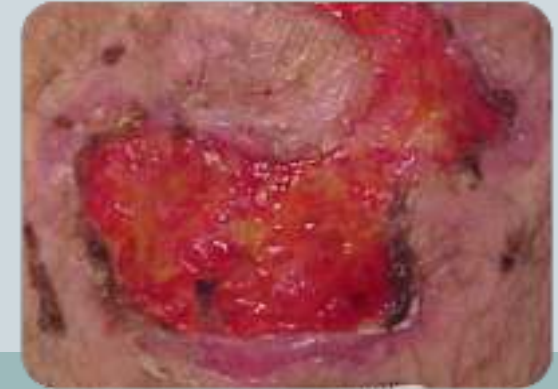

- *Bakterilerin konak cevabı oluşturmada ve çoğalmada yara yüzeyinde bulunmalarıdır*
- Bütün kronik yaralar kontaminedir
- Bakteri koloni sayısı düşüktür
- Yara iyileşmesi bakteri varlığına rağmen devam eder



KOLONİZASYON

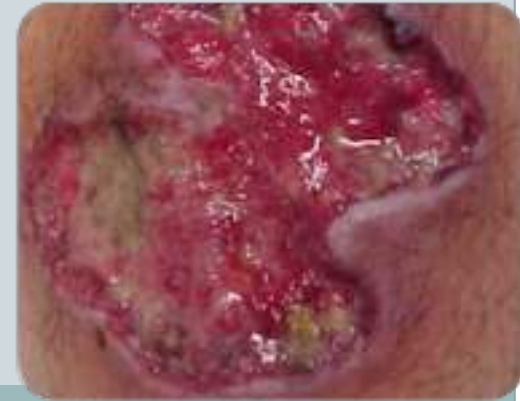- *Konakta herhangi bir hasar oluşturmaksızın, çağalan bakterilerin yarada bulunmasıdır.*
- Sıklıkla cilt florasında bulunan mikroorganizmalardır
 - Koagulaz negatif Stafilokoklar,
 - *Corynebacterium*,
 - *Propionibacterium*,
- Gram negatif bakteriler;
 - *Proteus*
 - *Pseudomonas*



LOKALİZE ENFEKSİYON

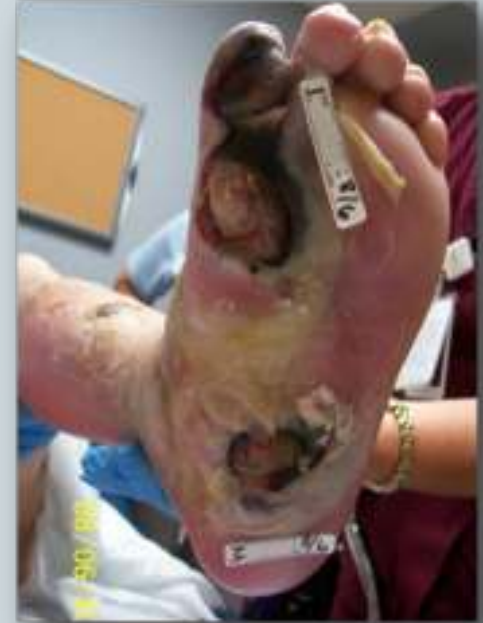

- *Mikroorganizmaların çoğalması ve silik klinik bulgulara neden olmasıdır*



İNVAZİF ENFEKSİYON

- *Enfeksiyon çevre dokulara yayılmaya başlar*
- *Sistemik bulgular görülebilir*



SİSTEMİK ENFEKSİYON

- Nadiren görülür
- Diyabetik ayak veya derin bası ülserlerinde daha sıklıkla görülür.
- Group A Strep veya MRSA kontaminasyondan sistemik enfeksiyona hızla ilerleyebilir

Tanı

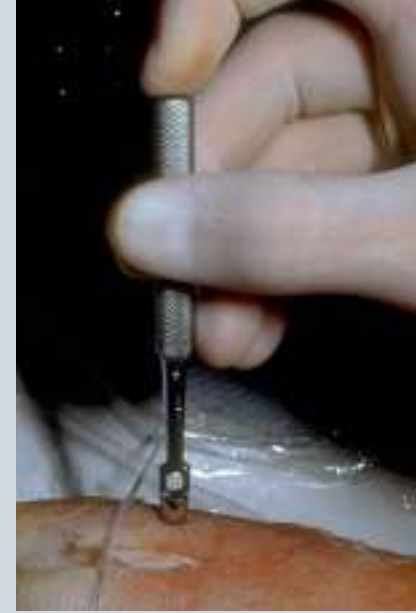

Doku Biyopsi Kùltürü

- Altın standart yöntemdir
- Nekrotik dokudan değil canlı dokudan alınmalıdır

Maalesef;

- İnvazif bir yöntemdir
- Yoğun çalışma ve tecrübe gerektirir
- Her merkezde yapılamaz
- Klinik pratikte kullanılmaz



İğne Aspirasyon Kültürü

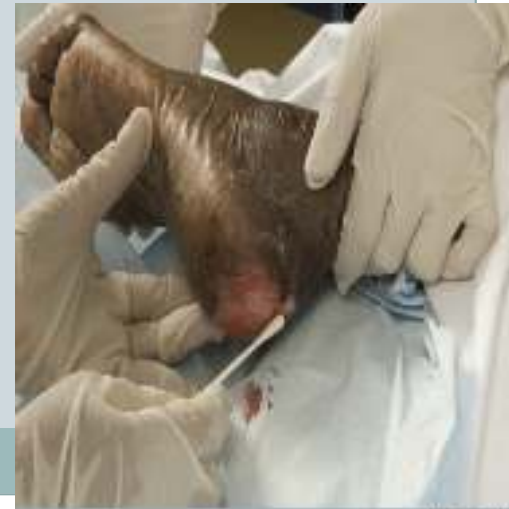

- Bir iğne yarayı çevreleyen dokuda birkaç defa girilerek sıvı alınır
- Lezyonun yanında apse veya sıvı kolleksiyonu varsa daha faydalı olur
- Spesifite, sensitivitesi yüksek değildir
- Anaerob bakteriler için daha iyi bir yöntemdir

Swab kültürü

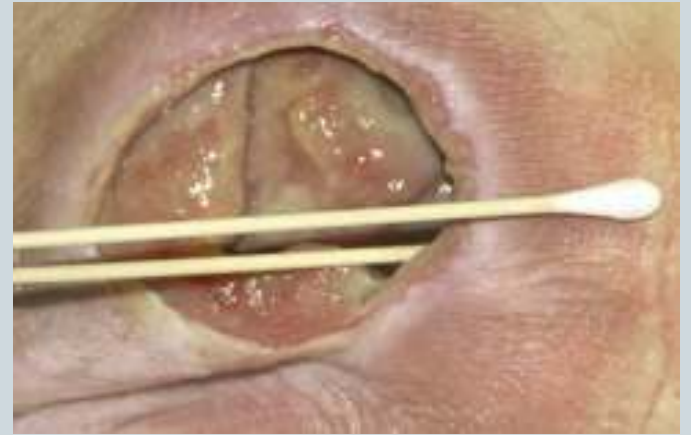

- Kolay bir yöntemdir
- Sadece yüzetde olan bakteriler hakkında bilgi verir
- Enfeksiyon-Kolonizasyon ayırımında yardımcı olamayabilir
- Sadece klinik olarak enfeksiyon şüphesi varsa kullanılmalıdır
- Anaerob bakterilerin izolasyonunda zorluklar olabilir
- Farklı kültür teknikleri kullanılabilir
- Pürülan akıntı ve nekrotik dokudan kültür alınmamalı





- Levin metodu: 1 cm² alan üzerinde swab yara üzerine batırılarak çevrilir
- Z metodu: swab yara kenarlarına değdirilmeden çevrilerek 10 defa zikzak yaptırır şekilde yara tabanına sürülür





Mary Ann Liebert, Inc. publishers

ADVANCES IN WOUND CARE

Journals

Search

Alerts



Wound Healing Finally Enters the Age of Molecular Diagnostic Medicine

Owatha L. Tatum and Scot E. Dowd

Adv Wound Care (New Rochelle). 2012 Jun; 1(3): 115–119.

Clinical Care Relevance: Technological advances in laboratory diagnostics can significantly shorten the time required to heal chronic wounds. Identification of the genetic signatures of organisms present within a wound allows clinicians to identify and treat the primary organisms responsible for nonhealing wounds.

Conclusion: Advanced genetic technologies targeting the specific needs of wound care patients are now accessible to all wound care clinicians.

New Molecular Techniques to Study the Skin Microbiota of Diabetic Foot Ulcers

Jean-Philippe Lavigne,^{1,2,*} Albert Sotto,^{1,3}
Catherine Dunyach-Remy,^{1,2} and Benjamin A. Lipsky⁴

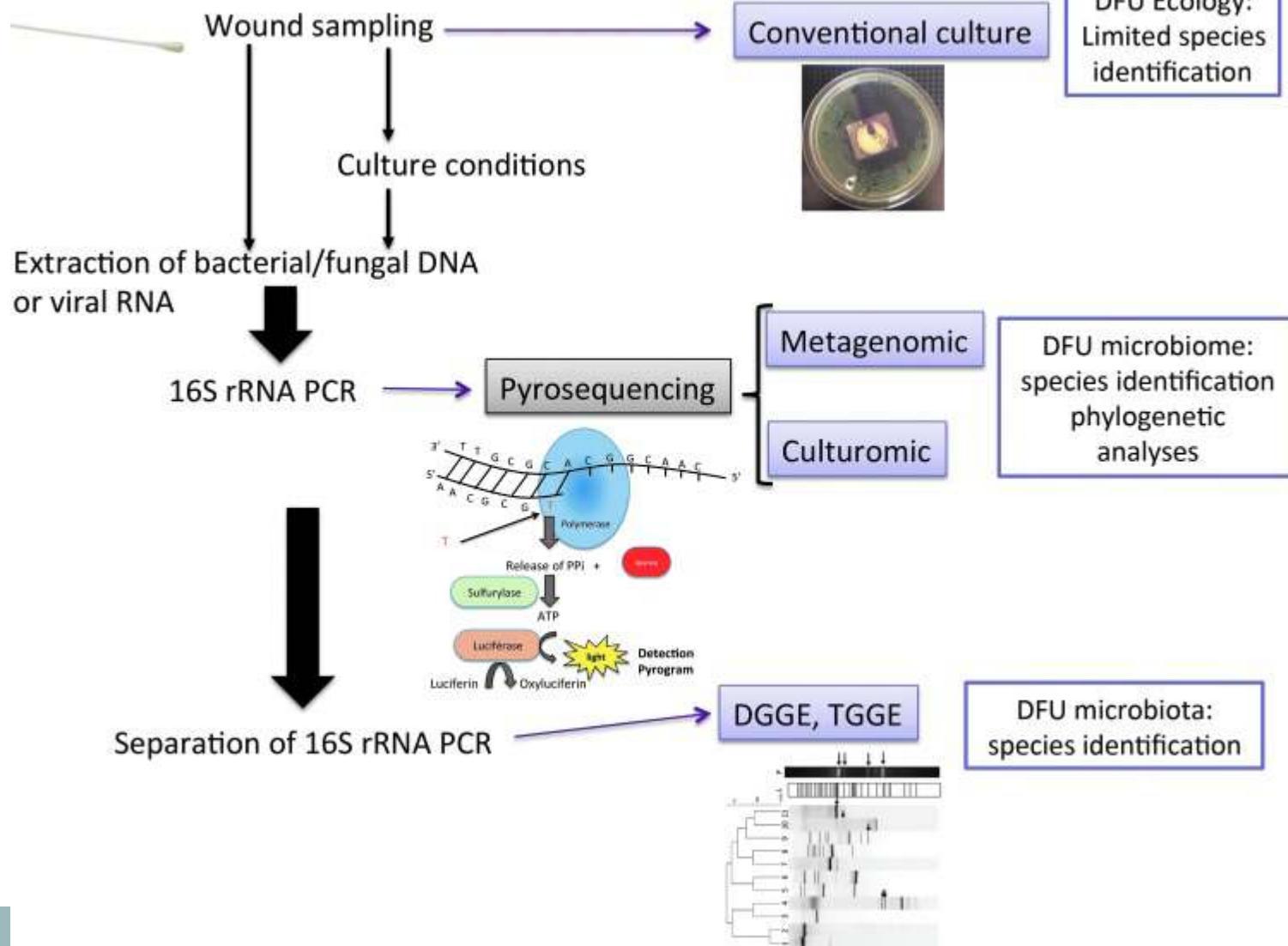
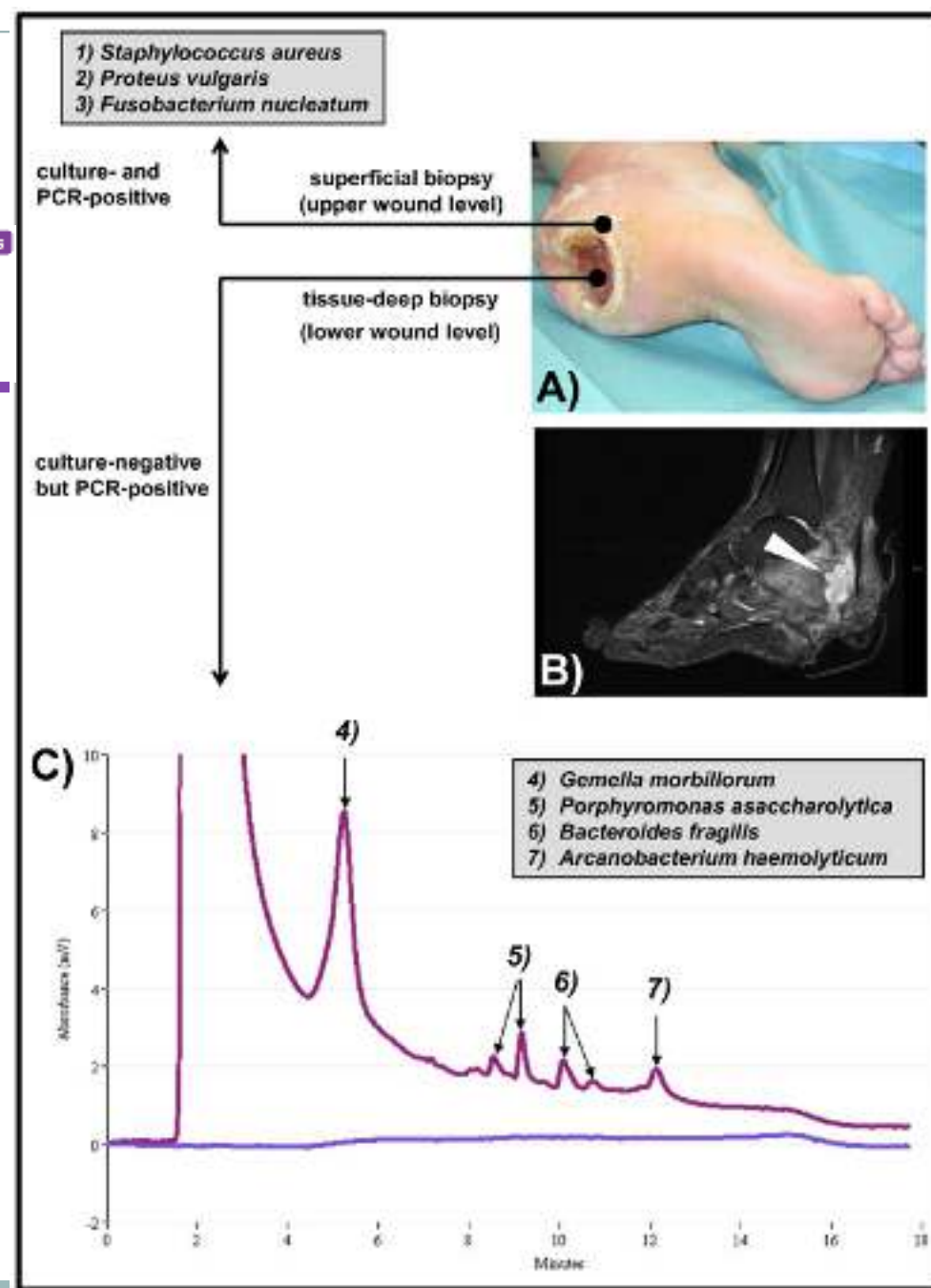


Table 1. Comparison between the different technologies used to study the skin microbiota

	<i>Culture</i>	<i>DGGE/TGGE</i>	<i>Metagenomic</i>	<i>Culturomic</i>
Principle	Isolation of bacteria on different selective media	Gel separation of 16S rRNA amplicons using denaturant or temperature	Massive parallel sequencing of partial 16S rRNA amplicons or whole genome	Cultures of direct samples (> 50) followed by massive parallel sequencing of partial 16S or 18S rRNA amplicons
Strengths	Cheap, semiquantitative	Detection of a great part of complex flora, best than cultures	Detection of collective assembly of genomes from an environment, phylogenetic identification, quantitative, identification of unknown bacteria	Phylogenetic identification, quantitative, identification of unknown bacteria, virus or parasites, Isolation of live bacteria
Limits	Fastidious, isolation of a small part of the bacteria present, difficult to obtain fastidious bacteria or bacteria in biofilm	Fastidious, isolation of a part of the bacteria present, no difference between live or dead bacteria	PCR bias, laborious	Laborious
Complexity of data analysis	Very easy	Easy	High	High
Time to results	1–15 days	48 h with scale 2 weeks without	Hours	Hours
Time to analysis	Minutes	Minutes	Week(s)	Months
Detection of new microorganisms	No	Possible, but limited	Yes	Yes, including viruses
Running costs	Low	Low	High	High
Application in DFU (PubMed)	Yes	Yes	Yes	No

Distinct polymicrobial populations in a chronic foot ulcer with implications for diagnostics and anti-infective therapy

Conclusions: This clinical case highlights the difficulties in assessing polymicrobial infections where a mixture of fastidious, rapid and slow growing bacteria as well as anaerobes exists as structured communities within the tissue architecture of chronic wound infections. The diagnosis of this multilayered polymicrobial infection led to a microbe-adapted antibiotic therapy, targeting the polymicrobial nature of this infection in addition to a standard local wound treatment.



Clinical identification of bacteria in human chronic wound infections: culturing vs. 16S ribosomal DNA sequencing

Daniel D Rhoads¹, Stephen B Cox², Eric J Rees², Yan Sun² and Randall D Wolcott^{2,3,4*}

Conclusion:

Discordance between molecular and culture testing is often observed. However, culture-free 16S ribosomal DNA sequencing and its relative abundance score can provide clinicians with insight into which bacteria are most abundant in a sample and which are most likely to be detected by culture.

Table 3 Comparison of the frequently identified bacterial genera detected by molecular and culture testing

16S DNA Sequencing		Culture	
Samples	Genus	Samples	Genus
46	<i>Staphylococcus</i> *	28	<i>Staphylococcus</i> *
38	<i>Corynebacterium</i> *	21	<i>Enterococcus</i> *
32	<i>Pseudomonas</i> *	8	<i>Pseudomonas</i> *
31	<i>Clostridium</i> [†]	8	<i>Serratia</i> *
28	<i>Bacillus</i> *	7	<i>Proteus</i>
27	<i>Enterococcus</i> *	6	<i>Corynebacterium</i> *
26	<i>Paenibacillus</i>	4	<i>Enterobacter</i> *
22	<i>Serratia</i> *	2	<i>Citrobacter</i> *
22	<i>Propionibacterium</i> [†]	2	<i>Escherichia</i> *
20	<i>Escherichia</i> *	2	<i>Streptococcus</i> *
20	<i>Streptococcus</i> *	1	<i>Acinetobacter</i> *
19	<i>Brevibacterium</i>	1	<i>Aeromonas</i>
17	<i>Citrobacter</i> *	1	<i>Bacillus</i> *
17	<i>Klebsiella</i> *	1	<i>Klebsiella</i> *
17	<i>Lactobacillus</i>		
17	<i>Fingoldia</i> [†]		
15	<i>Saraina</i> [†]		
13	<i>Anaerococcus</i> [†]		
11	<i>Bacteroides</i> [†]		
11	<i>Peptoniphilus</i> [†]		
11	<i>Prevotella</i> [†]		
10	<i>Enterobacter</i> *		
10	<i>Salmonella</i>		
9	<i>Providencia</i>		
9	<i>Peptostreptococcus</i> [†]		
8	<i>Acinetobacter</i> *		
8	<i>Nocardiopsis</i>		



- Laboratuvar testleri ?

Etkenler



- Akut
- 4 hafta-3 ay
- >3 ay

Akut Dönem



- Cilt flora elemanları etkindir
- *S. aureus* ve streptokoklar haftalar içinde lezyona yerleşir

4 hafta-3 ay



- Fakültatif anaerobic gram (-) basiller
 - Sıklıkla: *Proteus* spp, *E. coli*, *Klebsiella* spp.
- Anaerob bakteriler
- Polimikrobiya I (4-5 sp.)

>3 ay



- Anaerobik > Aerobik
- Aerobik Gram (-) basiller:
 - Pseudomonas* spp
 - Acinetobacter* spp
 - Xanthomonas* spp



Sistemik antibiyotik tedavisi
gerekiyor mu?



Antibiyotik tedavisi nasıl olmalı? oral veya parenteral

- Olası mikroorganizma
- Direnç paterni
- Hastalığın ciddiyeti



Hangi antibiyotik veya antibiyotik kombinasyonları kullanılmalı?



Tedavinin süresi ne olmalı?

Ne-Nasıl-Nekadar



Tanı	Tedavi	Antibiyotik	Alternatif ab
Yara <4 hafta Hafif selülit, Sistemik cevap yok	Oral tedavi Ayaktan 7-10 gün	Amok/klav Florokinolon,klinda Kloksasilin,sefaleksin	Makrolid TMP/SMX
Yara>4 hafta Orta/agir selülit Sistemik cevap	Parenteral Hastane 10-14 gün	Nafsilin, AMC, SAM I.II. Jen sefalosporin Levofloksasin	Pip/taz İmipenem Linezolid, Daptomisin
Kronik yara Hafif/orta selülit Sistemik cevap yok	Oral tedavi Ayaktan 10-14 gün	Sefalekssin –metronidazol TMP/SMX+ metronidazol Levofloksasin+Klindamisin	
Kronik yara Ağır selülüt/derin doku enfeksiyonu Sistemik cevap var	Parenteral Hastane 2-12 hafta	İmipenem Klindamisin+Levofloksasin APP+Aminoglokozid Klindamisin+3. sefalosporin	Linezolid Daptomisin

Ne-Nasıl-Nekadar



Tanı	Tedavi	Antibiyotik	Alternatif ab
Kronik yara Hafif osteomyelit	Oral tedavi Ayaktan 6 hafta	Amok/Klavulanik asit	
Kronik yara Orta/Şiddetli Osteomyelit	Parantral Hastanede >3 ay	İmipenem , meropenem Piperasilin/tazobaktam	Sefepim+metronizaol, Astreonam+ Vanko+metro
Kronik yara Sepsis	Parantral Hastane 14-21 gün	İmipenem+vankomisin	Dapto+3-4 Sef Pip/tazob

Ne-Nasil-Nekadar



Ulcer type	Complex	Simple
Common microflorae	Diabetic/arterial Deep pressure (sacral, trochanteric) Malignant	Venous leg Other
	<i>S aureus</i> , <i>Streptococcus</i> spp, skin flora, anaerobes, aerobic Gram-negative bacilli, <i>Pseudomonas</i> spp, MRSA	<i>S aureus</i> , <i>Streptococcus</i> spp, skin flora, MRSA colonization
Clinical presentation	Empiric antibiotic choices	
<i>Mild infection:</i> Superficial, no systemic response, no osteomyelitis, ambulatory management	Amoxicillin-clavulanate 500/125 mg PO TID × 14 d or Clindamycin 450–600 mg PO TID + Ciprofloxacin 500 mg PO BID × 14 d or Moxifloxacin 400 mg PO QD × 14 d or Linezolid (MRSA) 600 mg PO BID × 14 d	Cephalexin 500 mg PO QID × 14 d or Clindamycin 300–450 mg PO TID × 14 d

Ne-Nasil-Nekadar



<p><i>Moderate infection:</i> Superficial to deep, +/- systemic response, no osteomyelitis, ambulatory or inpatient management</p>	<p>Clindamycin 450–600 mg PO TID + Ciprofloxacin 500 mg PO BID × 2–4 wks or Clindamycin 450–600 mg PO TID + Ceftriaxone 1 gm intravenous QD × 2–4 wks or Vancomycin (MRSA) 1 gm intravenous BID × 2–4 wks or Linezolid (MRSA) 600 mg intravenous BID × 2–4 wks</p>	<p>Clindamycin 450–600 mg PO TID + Ciprofloxacin 500 mg PO BID × 2 wks or Clindamycin 450–600 mg PO TID + Ceftriaxone 1 gm intravenous QD × 2 wks</p>
<p><i>Severe infection:</i> Deep, systemic response, +/- osteomyelitis, limb/life threatening, inpatient management Prolonged oral therapy after intravenous treatment is required if bone or joints are involved (2–12 wks)</p>	<p>Clindamycin 450–600 mg PO TID + Ceftriaxone 1 gm intravenous QD × 2–12 wks or Piperacillin/tazobactam 4.5 gm intravenous TID × 2–12 wks or Clindamycin 450–600 mg PO TID + Gentamicin 5 mg/kg intravenous QD × 2 wks or Imipenem 500 mg intravenous QID × 2–12 wks or Meropenem 1 gm intravenous TID × 2–12 wks or Vancomycin (MRSA) 1 gm intravenous BID × 2–4 wks or Linezolid (MRSA) 600 mg intravenous BID × 2–4 wks</p>	<p>Clindamycin 450–600 mg PO TID + Ceftriaxone 1 gm intravenous QD × 2 wks or Piperacillin/tazobactam 4.5 gm intravenous TID × 2 wks</p>



Cochrane
Library

Trusted evidence.
Informed decisions.
Better health.

Antibiotics and antiseptics for venous leg ulcers (Review)

O'Meara S, Al-Kurdi D, Ologun Y, Ovington LG, Martyn-St James M, Richardson R

Authors' conclusions

At present, no evidence is available to support the routine use of systemic antibiotics in promoting healing of venous leg ulcers. However, the lack of reliable evidence means that it is not possible to recommend the discontinuation of any of the agents reviewed. In terms of topical preparations, some evidence supports the use of cadexomer iodine. Current evidence does not support the routine use of honey- or silver-based products. Further good quality research is required before definitive conclusions can be drawn about the effectiveness of povidone-iodine, peroxide-based preparations, ethacridine lactate, chloramphenicol, framycetin, mupirocin, ethacridine or chlorhexidine in healing venous leg ulceration. In light of the increasing problem of bacterial resistance to antibiotics, current prescribing guidelines recommend that antibacterial preparations should be used only in cases of clinical infection, not for bacterial colonisation.

Debridement for venous leg ulcers (Review)

Gethin G, Cowman S, Kolbach DN



Authors' conclusions

There is limited evidence to suggest that actively debriding a venous leg ulcer has a clinically significant impact on healing. The overall small number of participants, low number of studies and lack of meta-analysis in this review precludes any strong conclusions of benefit. Comparisons of different autolytic agents (hydrogel versus paraffin gauze; Dextranomer beads versus EUSOL and BWD versus non-adherent dressings) and Larvae versus hydrogel all showed statistically significant results for numbers of wounds debrided. Larger trials with follow up to healing are required.

Honey as a topical treatment for wounds (Review)

Jull AB, Cullum N, Dumville JC, Westby MJ, Deshpande S, Walker N

Authors' conclusions

It is difficult to draw overall conclusions regarding the effects of honey as a topical treatment for wounds due to the heterogeneous nature of the patient populations and comparators studied and the mostly low quality of the evidence. The quality of the evidence was mainly downgraded for risk of bias and imprecision. Honey appears to heal partial thickness burns more quickly than conventional treatment (which included polyurethane film, paraffin gauze, soframycin-impregnated gauze, sterile linen and leaving the burns exposed) and infected post-operative wounds more quickly than antiseptics and gauze. Beyond these comparisons any evidence for differences in the effects of honey and comparators is of low or very low quality and does not form a robust basis for decision making.



Cochrane Database Syst Rev. 2014 Jul 11;7:

Phototherapy for treating pressure ulcers (Review)

Chen C, Hou WH, Chan ESY, Yeh ML, Lo HLD

Authors' conclusions

We are very uncertain as to the effects of phototherapy in treating pressure ulcers. The quality of evidence is very low due to the unclear risk of bias and small number of trials available for analysis. The possibility of benefit or harm of this treatment cannot be ruled out. Further research is recommended.

Electromagnetic therapy for treating venous leg ulcers

- There is no high quality evidence that electromagnetic therapy increases the rate of healing of venous leg ulcers, and further research is needed.

YARA ENFEKSİYONUNU ETKİN TEDAVİSİ

KONAK YANITININ OPTİMİZASYONU

- Altta yatan hastalıkların kontrolü (glisemik kontrol, doku perfüzyonunun artırılması)
- Enfeksiyon için risk faktörlerinin ortadan kaldırılması
- Beslenme durumu
- Hidrasyon
- Diğer enfeksiyon odaklarının araştırılması ve ortadan kaldırılması

BAKTEİYEL YÜKÜN AZALTILMASI

- Kontaminasyon ve çapraz kontaminasyonun önlenmesi-uygun kapama
- Drenajın sağlanması
- Yara tabanının düzenlenmesi
 - Nekrotik dokuların uzaklaştırılması
 - Uygun sıklıkta pansumanların değiştirilmesi
 - Yaranın her pansumanda temizlenmesi
 - Eksudanın kontrolü
 - Kokunun kontrolü
- Amnimikrobiyal tedavi-topikal antiseptikler

GENEL ÖNLEMLER

- Sistemik semptomların kontrolü
 - Ateş
 - Ağrı
- Hasta ve bakıcısının eğitimi
- Tedavi planına uyumun artırılması
- Psikososyal destek

DÜZENLİ KONTROLLER

- Enfeksiyonun şiddeti ve hastanın durumu uygun sıklıkta gözlenir yeniden değerlendirilir.
- Yara ve hastadada düzelme var mı?
- Yarada iyileşme başladı mı?
- Düzelme yoksa gerekli düzenlemeler yapılır
- Sistemik gözlem
 - Fotograf
 - Laboratuvar değerleri(ESR, CRP,BK)



Yara bakımı



The need for an Intersociety Consensus Guideline for venous ulcer

Thomas F. O'Donnell Jr, MD, and Ethan M. Balk, MD, MPH, *Boston, Mass*

14 farklı kılavuz
Önerileri farklı
Kanıt dereceleri farklı

Hasta bakımını iyileştirilmesi,
Kaynakların doğru kullanımının sağlanması

Bağlanmayacaksın bir şeye, öyle körü körüne.

“O olmazsa yaşayamam.” demeyeceksin.

Demeyeceksin işte.

Yaşarsın çünkü.

Öyle beylik laflar etmeye gerek yok ki.

Hatta elini ayağını bile çok sahiplenmeyeceksin.

Senin değillermiş gibi davranacaksın.

Hem hiçbir şeyin olmazsa, kaybetmekten de korkmazsın.

Onlarsız da yaşayabilirmişsin gibi davranacaksın.

İlle de bir şeyleri sahipleneceksen,

Çatıların gökyüzüyle birleştiği yerleri sahipleneceksin.

Gökyüzünü sahipleneceksin,

Güneşi, ayı, yıldızları...

Mesela kuzey yıldızı, senin yıldızın olacak.

“O benim.” diyeceksin.

.....

Çok sahiplenmeden, Çok ait olmadan yaşayacaksın.

Hem her an avuçlarından kayıp gidecekmiş gibi,

Hem de hep senin kalacakmış gibi hayat.



- Teşekkür ederim

