



# Yeni Salgınımız Kızamık mı?

Dr. Gamze ŞANLIDAĞ İŞBİLEN

Ege Üniversitesi

Enfeksiyon Hastalıkları ve Klinik Mikrobiyoloji ABD

# Olgu

- 21 yaşında
  - Erkek
  - Asker
- Ek hastalık yok

4 gün önce başlayan

Ateş yüksekliği

Burun akıntısı

Baş ağrısı

Tüm vücutta döküntü

# Olgu

- Yakın çevresinde benzer şikayeti olan yok
- Dış merkezden tarafımıza ensefalit ön tanısıyla tarafımıza sevk

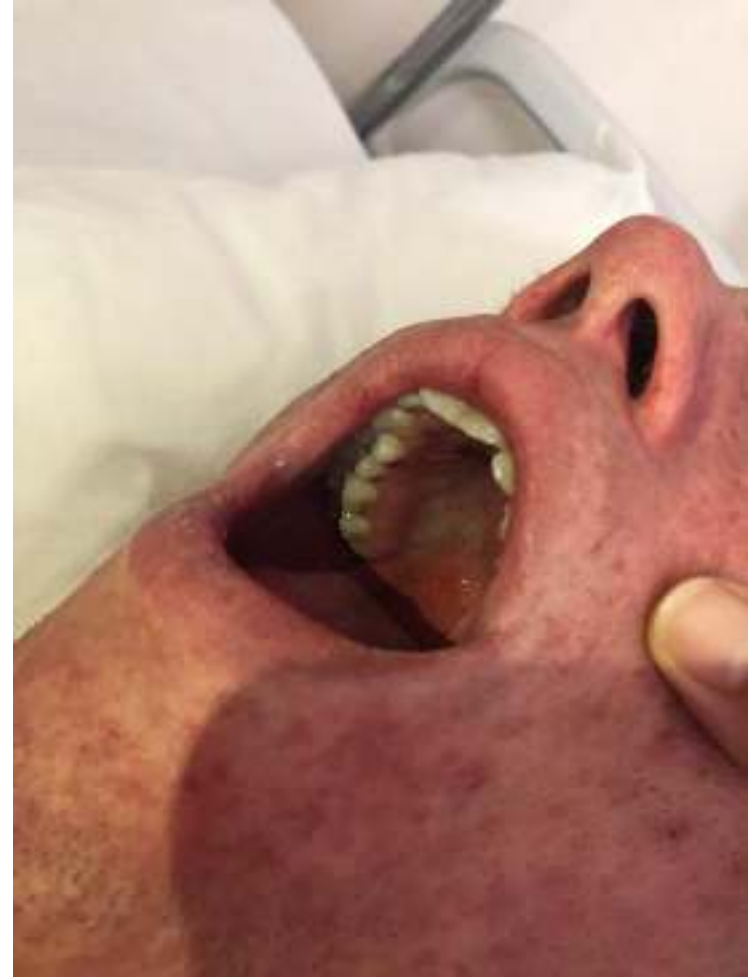
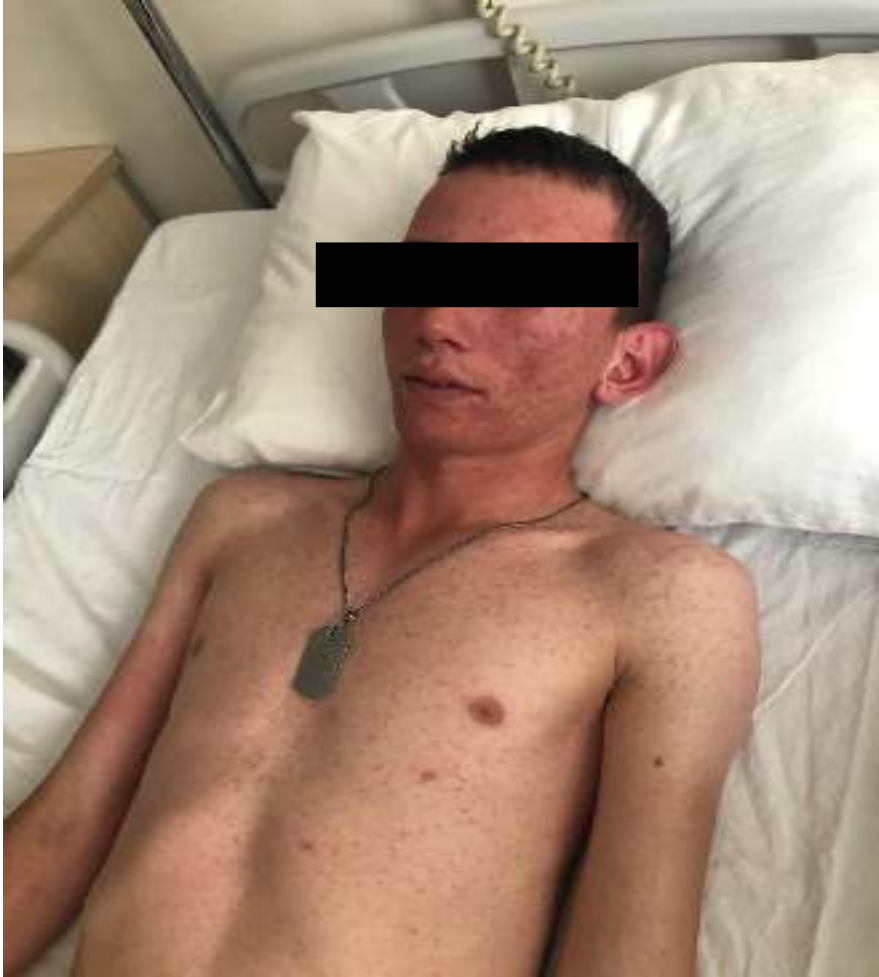# Olgu

- Özgeçmiş : Özellik yok
- Soygeçmiş: Özellik yok
- Hayvan ısırığı öyküsü : Yok
- Çocukluk çağı aşıları : Bilinmiyor

# Fizik muayene

- Vücut sıcaklığı: 38.1°C
- Gövdede makülopapüler basmakla solan döküntü
- Konjonktivalarda hiperemi
- Orofarinks muayenesinde enantemi
- Diğer sistem muayeneleri olağan

# Fizik muayene



# Laboratuvar

- AST: 46 U/L
- ALT: 11 U/L
- ALP: 63 U/L
- GGT: 13 U/L
- Kreatinin: 0.97 mg/dL
- CRP: 5.51 mg/dL (normal: 0-5)
- INR: 1

- Lökosit:  $2.62 \cdot 10^3 / \mu\text{L}$
- Nötrofil: %79
- Lenfosit:  $0.37 \cdot 10^3 / \mu\text{L}$
- Nötrofil:  $2.07 \cdot 10^3 / \mu\text{L}$
- Hemoglobin: 15.9 g/dL
- Trombosit:  $70 \cdot 10^3 / \mu\text{L}$

# Laboratuvar

- EBV VCA IgM: negatif
- EBV VCA IgG/EA: negatif
- EBV EBNA IgG: pozitif
- Anti Rubella IgM: negatif
- Anti Rubella IgG: pozitif
- VZV IgG: negatif

- Kabakulak IgG: negatif
- ParvoVirüs B19 IgM: negatif
- ParvoVirüs B19 IgG: pozitif
- **Anti-kızamık IgM: negatif**  
**(indeks değer 0.7- sınır değer: 0.8-1.1)**
- Anti-kızamık IgG: pozitif (indeks değeri 439.81)



- Halk Saęlıęı M¼d¼rl¼ę¼ bilgilendirildi.
- Aynı koęuřta olan askerler de tarama ve profilaksi programı
- 1-2 g¼n sonra
- Benzer řikayetleri olan 4 olgu (aynı koęuřta)
- Anti-kızamık IgM: Pozitif



# Tedavi

- Vitamin A
- Anti-inflamatuvar tedavi
- Hidrasyon

# Bir hafta sonra kontrol

- AST: 101 U/L
- ALT: 189 U/L
- ALP: 66 U/L
- GGT: 54 U/L
- Lökosit:  $4.97 \cdot 10^3 / \mu\text{L}$
- Lenfosit:  $1.4 \cdot 10^3 / \mu\text{L}$
- Trombosit:  $215 \cdot 10^3 / \mu\text{L}$

- Anti-kızamık IgM: zayıf pozitif
- Anti-kızamık IgG: pozitif (indeks değeri 4720.80)

- Döküntüleri gerileyen
  - Oral alımı normale dönen
  - Yatışından iki hafta sonra **Kızamık IgM : Pozitif**
- 
- Kliniği düzelen hasta evine taburcu

# Sonuç

- Kalabalık ortamlarda artan risk
- Seroloji tek başına tanı koymada yeterli değil



“Şuna inanmak lazımdır ki, dünya yüzünde gördüğümüz her şey kadının eseridir.”  
-Mustafa Kemal ATATÜRK

***TEŞEKKÜRLER***