

Vaka Örnekleri ile COVID-19 Tedavisinin Dünü, Bugünü ve Yarını

OLGU-1

Otolog Hematopoietik Kök Hücre Alıcısı, COVID-19 ve Mukormikoz

Uzm. Dr. Esmâ ERYILMAZ EREN

Kayseri Şehir Eğitim ve Araştırma Hastanesi

Enfeksiyon Hastalıkları ve Klinik Mikrobiyoloji

Olgu 1

- 32 y, E
- Öksürük ve nefes darlığı şikayeti, üç gündür
- Hodgkin lenfoma (5 yıl), otolog kemik iliği transplantasyonu alıcısı (9 ay), malignite nüks (3 ay)
- 45 gündür SARS-CoV-2 PCR+ ve evde izolasyonda takipli

Olgu 1

Fizik muayene

Genel durum iyi, Őuur aık, koopere, oryante

AteŐ:38,7°C **NB:**120/dk **SS:** 28/dk

KB:110/80mmHg **SO2:** % 88

BB: Skleralar, konjonktivalar doęal,

SS: HİHTSEK, ral (-) ronkus (-), **solunum sesleri azalmıŐ**

KVS: S1/S2 +, ritmik ,ek ses/üfürüm yok

BATIN: Normal bombelikte, saę alt kadranda defans (-) rebound (-), karacięer, dalak non-palpable

GÜS: Kostovertebral aı hassasiyeti yok.
Genital muayene haricen doęal.

EKSTREMİTE: Bilateral alt ve üst extremite ap farkı yok

MN: Motor ve duyuusal defisit saptanmadı, ense sertlięi(-)

Olgu 1

Laboratuvar

WBC:1550 /mm³,

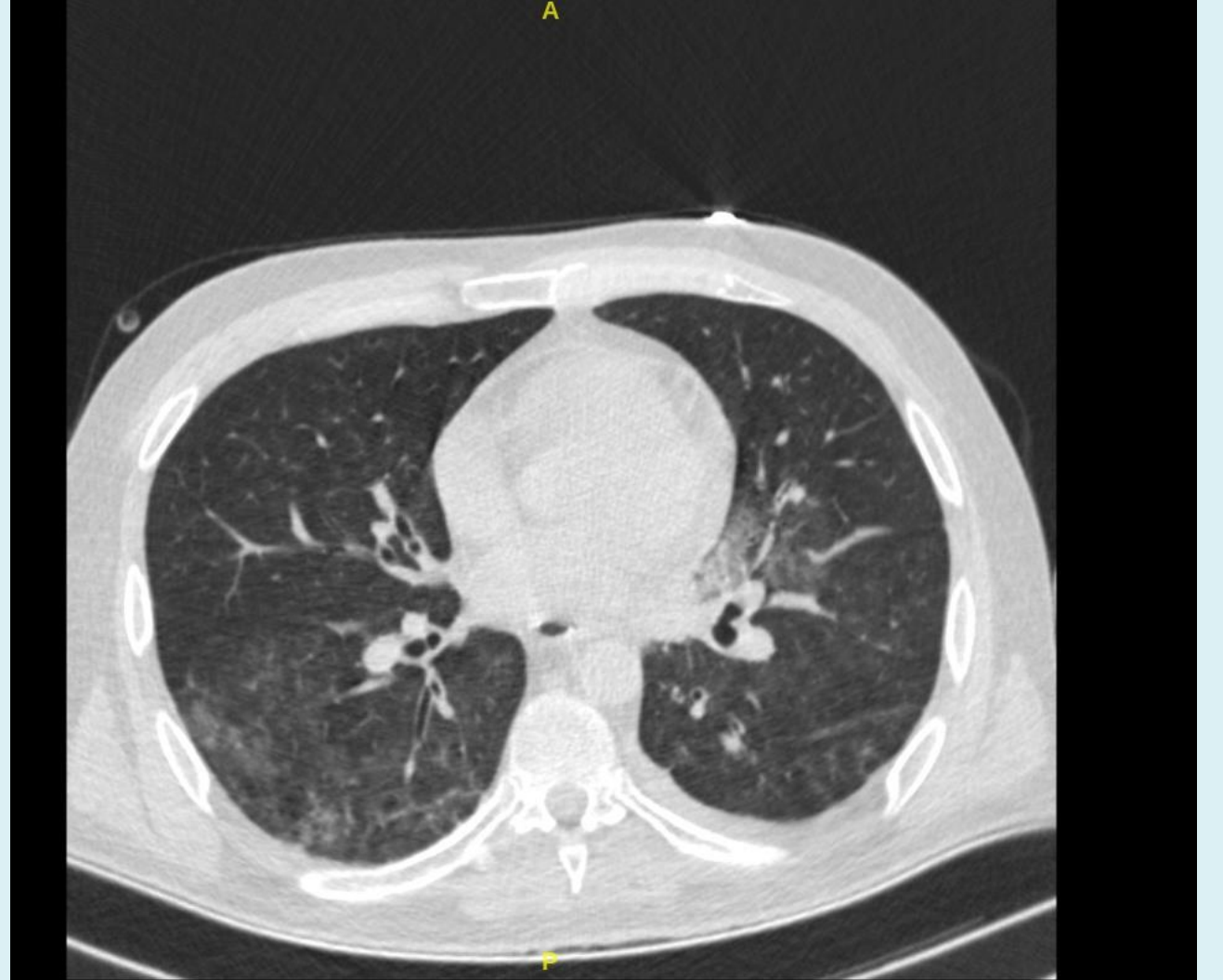
Ne:630 /mm³,

Ly:100 /mm³

CRP:74.4 mg/dL

Ferritin: 4650 µg/L

Toraks bilgisayarlı
tomografide: **bilateral
yamasal buzlu cam
tutulmaları**

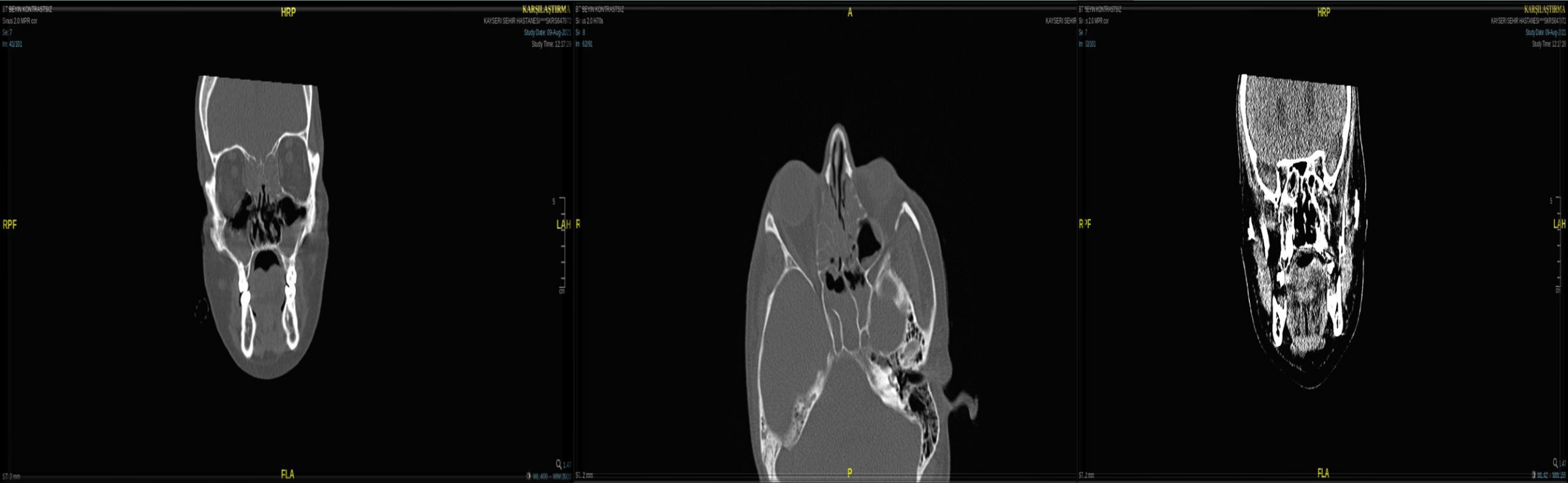


Olgu 1

- Artmış sistemik inflamatuvar yanıt nedeni ile hastaya 400 (200/200) mg tocilizumab iv verildi
- Takipnesi devam eden hastaya yüksek doz steroid (metilprednizolon 750 mg) verildi
- Oksijen ihtiyacı olan hastanın tedavisi tamamlandı ve başvurusunun 24. gününde taburculuk planlandı

Olgu 1

- Ateşi olması üzerine çekilen paranazal BT'de;
- Tüm paranazal sinüslerde yaygın hiperdens yumuşak doku artımları izlendi

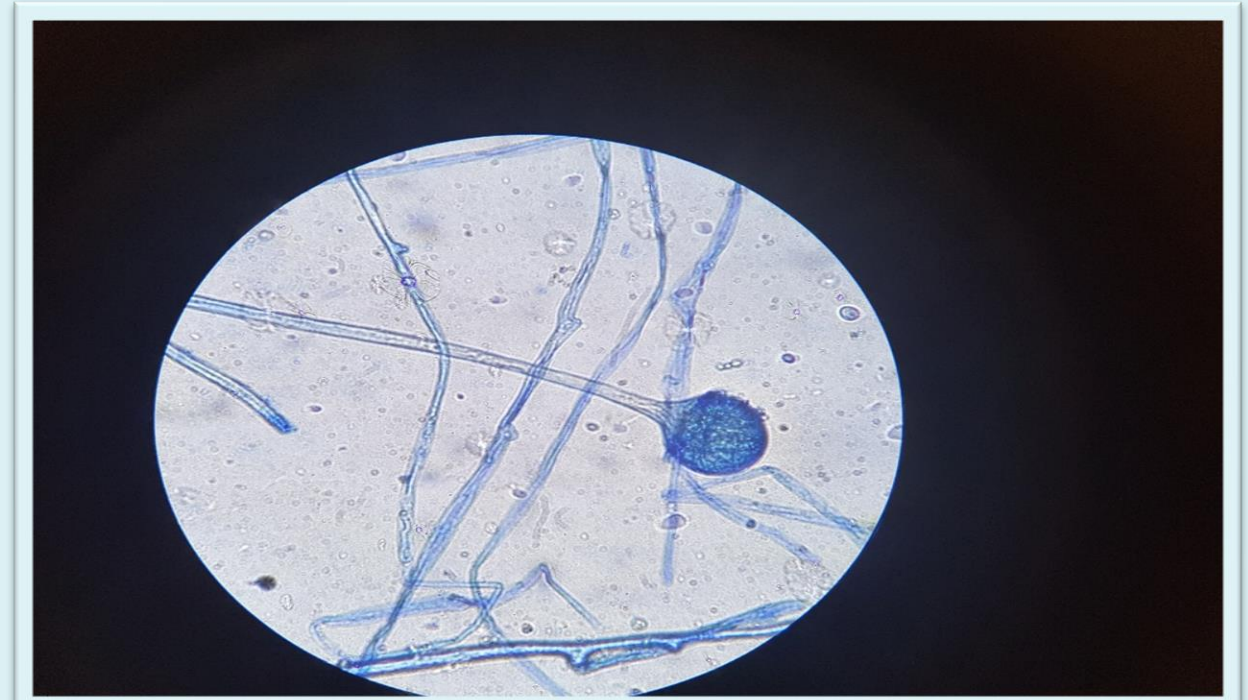

Olgu 1

Endoskopik sinüs muayenesinde nekroz odakları saptandı

Mukormikoz ön tanısı ile lipozomal amfoterisin B 5 mg/kg/gün başlandı

Cerrahi debridman ile doku kültürü alındı, KOH montajı ve dokudan hazırlanan boyama aseptat hifleri ortaya çıkardı



Olgu 1

Doku örneklerinden elde edilen kültürlerde *Rhizopus spp.* üredi.

Tedaviye devam edilmesine rağmen septik şok tablosuna ilerleyen hasta tedavinin on yedinci gününde kaybedildi

Olgu 1

Tartışma- Sonuç

- COVID-19, invaziv küf enfeksiyonu riskini artırabilir*
- İmmünespresif hastalarda, anti-sitokin ilaçların kullanımını tartışmalıdır**
- Hematolojik maligniteli hastalarda, remisyonunda olmak COVID-19'a bağlı mortaliteyi azaltmakta ancak kontrolsüz malignite mortaliteyi artırmaktadır***

*Patel A, et al. Emerg Infect Dis. 2021;27(9):2349-2359.

**Bouchlarhem A, et al. [J Int Med Res.](#) 2022 Mar; 50(3): 03000605221082875.

***Piñana JL, et al. Exp Hematol Oncol. 2020;9:21.

Vaka Örnekleri ile COVID-19 Tedavisinin Dünü, Bugünü ve Yarını

OLGU-2

COVID-19'lu bir hastada *Aspergillus terreus* ve
Lichtemia corymbifera ile invaziv sinüzit ko-enfeksiyonu

Uzm. Dr. Esmâ ERYILMAZ EREN

Kayseri Şehir Eğitim ve Araştırma Hastanesi
Enfeksiyon Hastalıkları ve Klinik Mikrobiyoloji

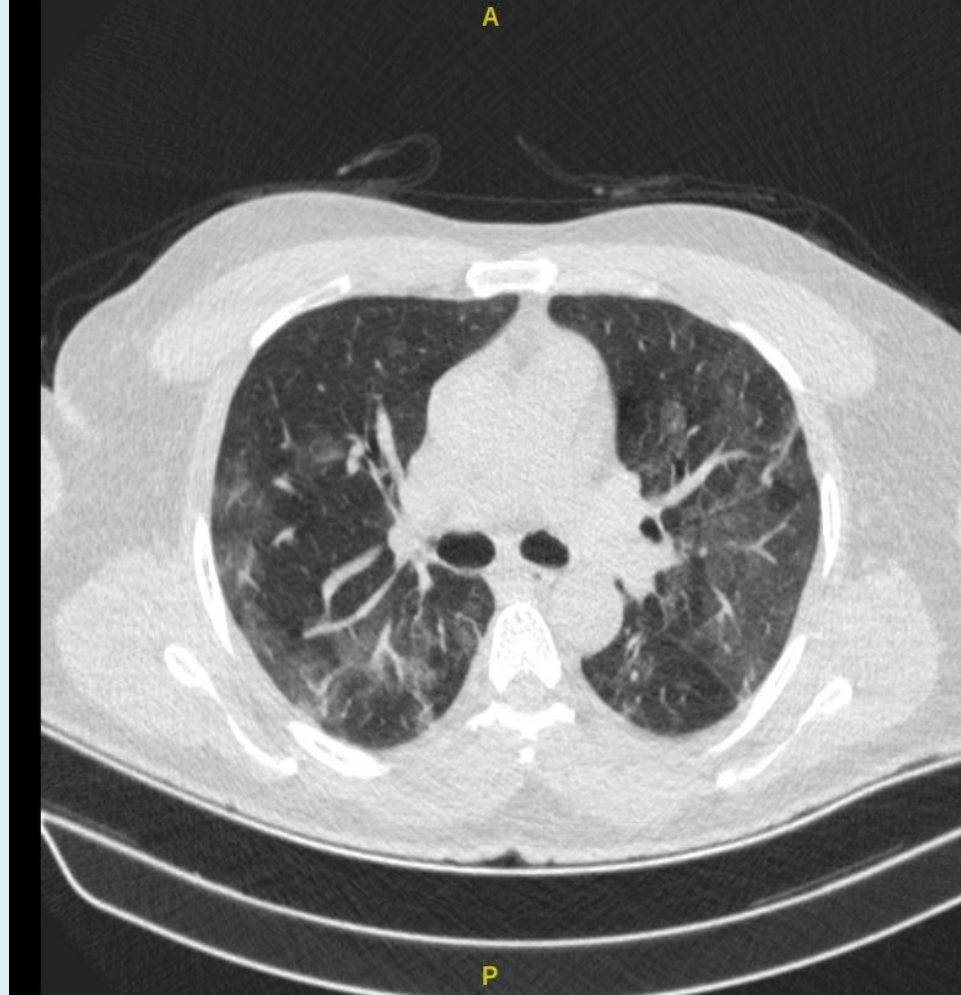
Olgu 2

•59 y, E

•Bir haftadır yüzünün sağ yarısında olan uyuşma ve karıncalanma şikayeti

•Hipertansiyon (9 yıl), tip 2 Diabetes mellitus (5 yıl), kronik böbrek yetmezliği (1.5 yıl)

•Üç hafta önce SARS-CoV-2 PCR+ ve akciğer tutulumu olması nedeni ile hastanede yatış ve toplam 14 gün deksametazon (8 mg/gün) kullanma öyküsü



Olgu 2

Fizik muayene

Genel durum iyi, Őuur aık, koopere, oryante

AteŐ:36,7 **NB:**90/dk **SS:** 18/dk

KB:130/80mmHg

BB: Skleralar, konjonktivalar doĐal,

üst damakta hiperemi

SS: HIHTSEK, ral (-) ronkus (-)

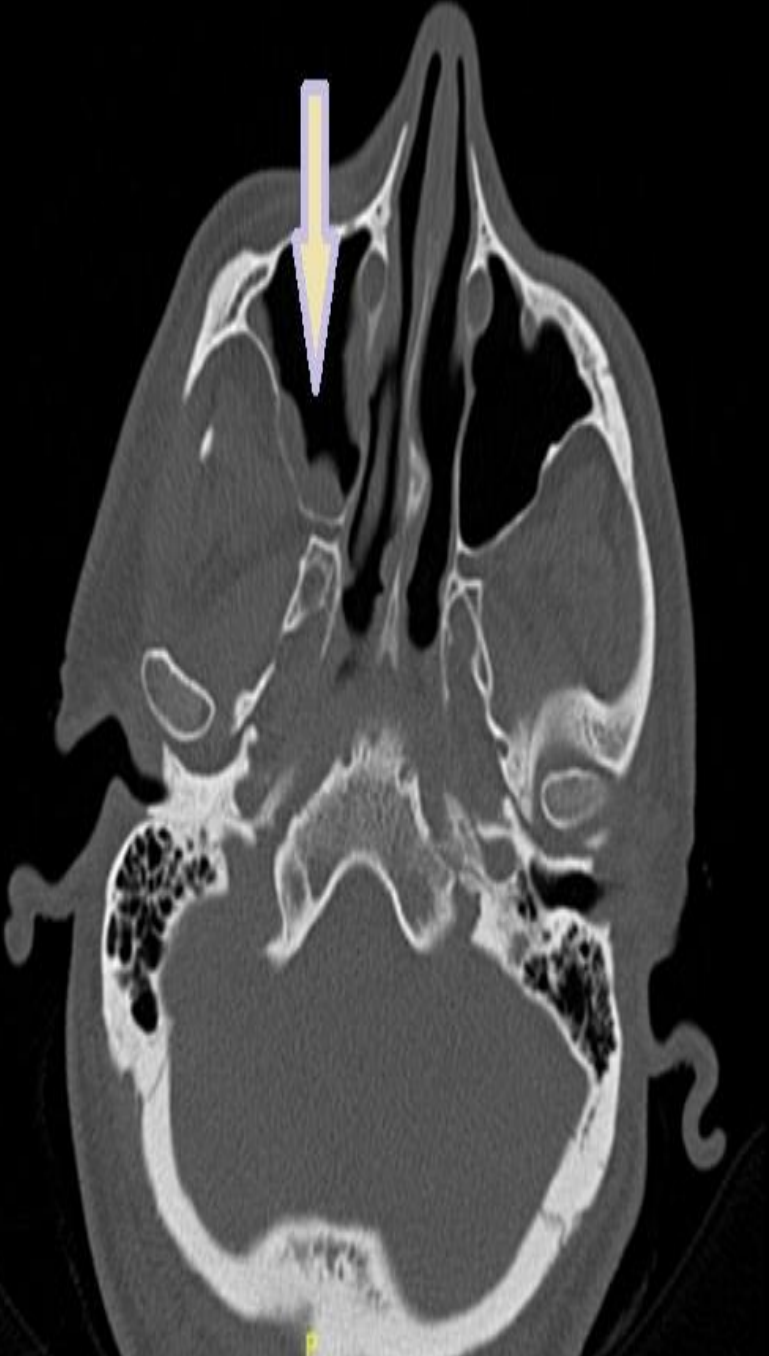
KVS: S1/S2 +, ritmik ,ek ses/üfürüm yok

BATIN: Normal bombelikte, saĐ alt kadranda defans (-) rebound (-), karaciĐer, dalak non-palpable

GÜS: Kostovertebral aı hassasiyeti yok.
Genital muayene haricen doĐal.

EKSTREMİTE: Bilateral alt ve üst extremite ap farkı yok

MN: Motor ve duyusal defisit saptanmadı,
ense sertliĐi(-)



Laboratuvar

WBC:15570 /mm³,

Ne:14780 /mm³,

Ly:290 /mm³

CRP:32 mg/dL

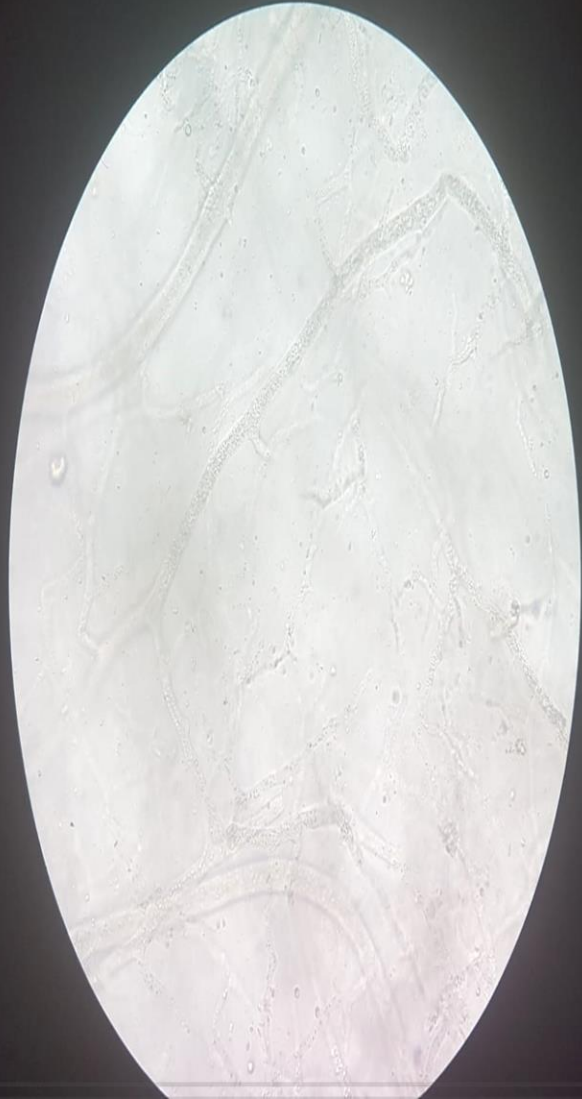
Paranasal sinüs bilgisayarlı tomografi

(BT) görüntülemesinde, sağ maksiller

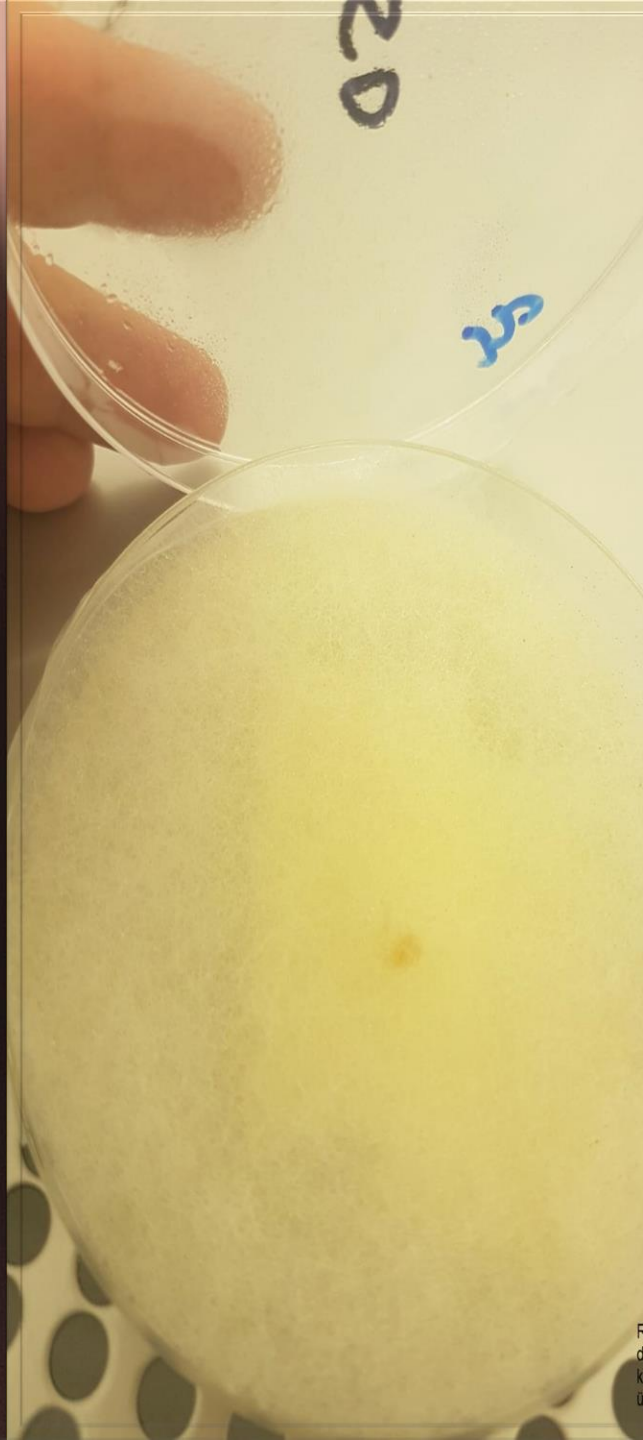bölgede mukozal kalınlaşma

Olgu 2

- Liposomal amfoterisin B (5 mg/kg/gün, parenteral) başlandı
- Hasta acil cerrahi debridman için operasyona alındı
- İntraoperatif doku örneklerinde, KOH montajı ve dokudan hazırlanan boyama, geniş septat ve aseptat hifleri ortaya çıkardı
- Doku kültüründe küf mantarı üredi



Resim 1. dallanan ve dallanmayan septasız geniş hiyalen hifler



Re
de
ko
ur

Olgu 2

Doku örneklerinden elde edilen kültürlerde *Lichtheimia spp.* ve *Aspergillus terreus* üredi

İzolatlar sekans analizine göre,

- Lichtheimia corymbifera* (GenBank erişim numarası; MT316349.1)
- Aspergillus terreus* (GenBank erişim numarası: MT558939.1) olarak tanımlandı

A. terreus duyarlılık sonucu; VRC, CAS, AMB MİK değerleri; 0.50, 0.75, 2 µg/mL,

L. corymbifera AMB için MİK 4 µg/mL olarak bulundu

Olgu 2

- Tedaviye intravenöz posakonazol (günde iki kez 300 mg yükleme dozu ve ardından 300 mg/gün) eklendi
- Kan glukoz düzeyi yakından takip edildi ve yoğun insülin tedavisi verildi
- Operasyon sonrası komplikasyon gelişmeyen ve parenteral antifungal tedavisi dört hafta olan hasta, oral posakonazol tedavisi ile taburcu edildi
- Tedavisinin 6. ayı tamamlanan hastanın kontrol paranazal sinüs BT görüntülemesinde inflamasyon olmaması üzerine, posakonazol kesildi

İnvazif küf enfeksiyonu gelişen hastalarda risk faktörleri, klinik ve etkenler										
	Solunum desteği	Yaş	Alt Hastalık	Yüksek doz steroid (İlaç/doz)	Kortikosteroid (İlaç/doz)	İmmunomodülator ajan (İlaç/doz)	İnvaziv Küf Enfeksiyonu	Etken	Sekans analizi	Sonuç
Olgu 1	NIMV	57	HT, Aort kapak replasmanı		Deksametazon 16 mg/gün	Anakinra/800 mg	CAPA	<i>Aspergillus fumigatus</i>	JQ776545.1	Ölüm
Olgu 2	Standart O2	73	DM,HT		Deksametazon 16 mg/gün		CAPA	<i>Aspergillus flavus</i>	MT645322.1	Ölüm
Olgu 3	Standart O2	67	Talasemi Taşıyıcı				CAPA	<i>Aspergillus fumigatus</i>	MT597427.1	İyileşme
Olgu 4	NIMV	25	Tip 1 DM		Deksametazon 8 mg/gün		CAPA	<i>Aspergillus niger</i>	MT620753.1	Ölüm
Olgu 5	Standart O2	74	HT, KAH		Deksametazon 6 mg/gün	Tosilizumab/100 mg	Rino-orbital mukormikoz	<i>Cladosporium allicinum</i>	MF472917.1	İyileşme
Olgu 6	Standart O2	71	DM, KBY		Deksametazon 8 mg/gün		Rino-orbital mukormikoz	<i>Rhizopus Oryzae</i>	MT540020.1	İyileşme
Olgu 7	Standart O2	77	HT, BPH		Deksametazon 16 mg/gün		Rino-orbital mukormikoz	<i>Rhizopus Oryzae</i>	MT316366.1	Ölüm
Olgu 8	Standart O2	84	-		Deksametazon 16 mg/gün		Rino-orbital mukormikoz	<i>Rhizopus Oryzae</i>	MH715977.1	Ölüm
Olgu 9	Standart O2	60	DM, Hipotiroidi				CAPA	<i>Aspergillus niger</i>	MT597435.1	İyileşme
Olgu 10	Yüksek akım O2	65	HT, KAH, Retrobulber nörit	Metilprednizolon 1000 mg			Rino-orbital mukormikoz	<i>Rhizopus Oryzae</i>	MT603963.1	Ölüm
Olgu 11	Standart O2	88	-		Metilprednizolon 60 mg/gün	Anakinra/800 mg	CAPA	<i>Aspergillus fumigatus</i>	MT635279.1	Ölüm
Olgu 12	Standart O2	59	DM, HT, KBY		Deksametazon 16 mg/gün		İnvaziv fungal sinüzit	<i>Lichtheimia corymbifera/Aspergillus terreus</i>	MT316349.1/ MT558939.1	İyileşme
Olgu 13	Yüksek akım O2	73	DM,	Metilprednizolon 750 mg		Tosilizumab 200 mg	CAPA	<i>Aspergillus fumigatus</i>	MT635279.1	Ölüm
Olgu 14	Yüksek akım O2	70	HT		Metilprednizolon 40 mg/gün	Tosilizumab 200 mg	CAPA	<i>Aspergillus terreus</i>	MT558939.1	İyileşme
Olgu 15	Yüksek akım O2	57	-		Metilprednizolon 60 mg/gün		CAPA	<i>Aspergillus fumigatus</i>	MT597427.1	Ölüm
Olgu 16	Yüksek akım O2	77	HT		Metilprednizolon 40 mg/gün	Tosilizumab 200 mg	CAPA	<i>Aspergillus fumigatus</i>	MT597427.1	İyileşme
Olgu 17	Standart O2	73	DM,HT		Metilprednizolon 40 mg/gün	Anakinra/800 mg	CAPA	<i>Aspergillus fumigatus</i>	MN634608.1	İyileşme
Olgu 18	Yüksek akım O2	67	-		Metilprednizolon 80 mg/gün		CAPA	<i>Aspergillus fumigatus</i>	MH864623.1	Ölüm
Olgu 19	Yüksek akım O2	65	-	Metilprednizolon 750 mg			İnvaziv fungal sinüzit	<i>Aspergillus flavus</i>	MT645322.1	Ölüm
Olgu 20	Standart O2	74	HT, KAH		Metilprednizolon 40 mg/gün		Rino-orbital	<i>Rhizopus oryzae</i>	LC514313.1	Ölüm

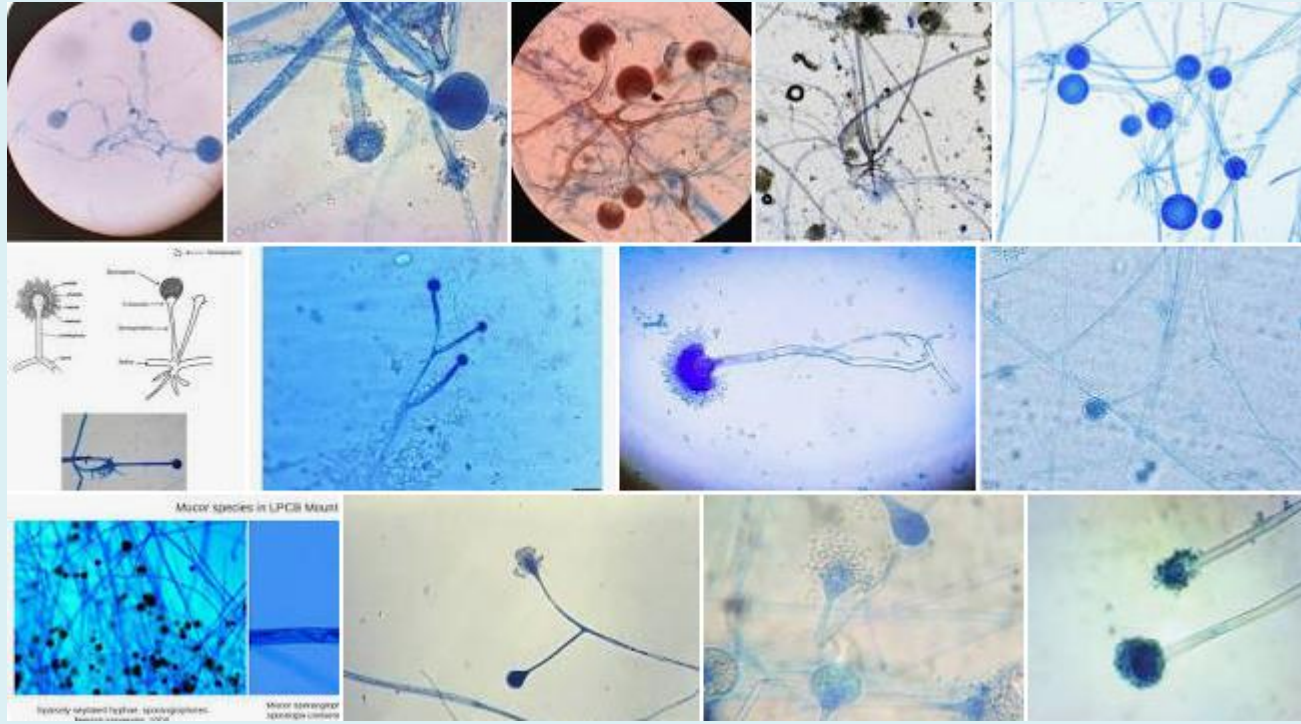
Olgu 2

Tartışma- Sonuç

- COVID-19, invaziv küf enfeksiyonu riskini artırabilir*
- Endikasyonu olmayan hastalarda, kortikosteroid kullanımından kaçınmak gerekir**

*Kula BE, et al. Invasive mould disease in fatal COVID-19: a systematic review of autopsies. Lancet Microbe. 2021 Aug;2(8):e405-e414

**Raffaelli F, Tanzarella ES, De Pascale G, Tumbarello M. Invasive Respiratory Fungal Infections in COVID-19 Critically Ill Patients. J Fungi (Basel). 2022 Apr 17;8(4):415.



Teşekkürler