



COVID-19 PNÖMONİSİNİN RENAL TRANSPLANTLI BİR HASTADA SEYRİ

GİRESUN ÜNİVERSİTESİ TIP FAKÜLTESİ
ENFEKSİYON HASTALIKLARI VE KLİNİK MİKROBİYOLOJİ
ANABİLİM DALI

DR. EMRULLAH ATAŞ



- İ.K.
- 60 Yaş
- Erkek
- Evli/3 çocuk
- Emekli
- Giresun/Merkez

Başvuru Şikayeti

- İshal
- Ateş
- Üşüme titreme

Öykü

- Hastanemize başvurudan 10 gün önce ishal, halsizlik şikayeti (27.02.2022) ile dış merkeze başvuru
- COVID-19 PCR testi pozitif saptanmış
- Semptomatik tedavi ile evde izolasyon önerilmiş

Öykü

- PCR pozitifliğinin 10. gününde (08.03.2022)
- İshali devam ediyor
- Ateş, üşüme titreme eklenmiş
- Solunumsal herhangi bir yakınması yok
- Tekrar dış merkeze başvuru
- Kreatinin değerinde yükselme ve çekilen toraks tomografisinde buzlu cam alanları olması üzerine hastanemize sevk ediliyor

Özgeçmiş

- Diabetes mellitus
- Hipertansiyon
- Böbrek nakli

(3 yıl önce diabetik nefropati nedeni ile eşinden)

- Koroner arter hastalığı
- Benign prostat hipertrofisi

Soygeçmiş

- Özellik yok

Kullandığı İlaçlar

- Takrolimus
 - Mikofenolat mofetil
- (Başvurudan 5 gün önce nakil merkezi kesmiş)
- Prednizolon
 - İnsülin glarjin
 - İnsülin aspart
 - Benidipin
 - Tamsulosin
 - Eritropoetin

08.03.2022

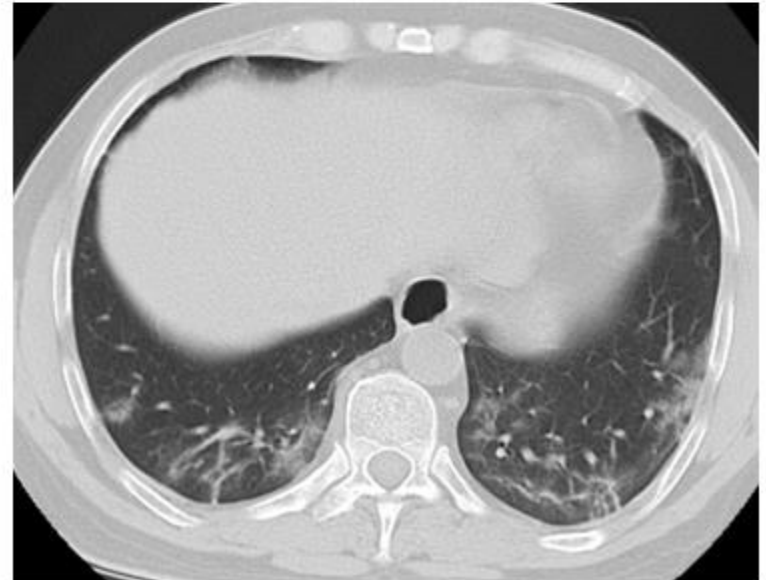
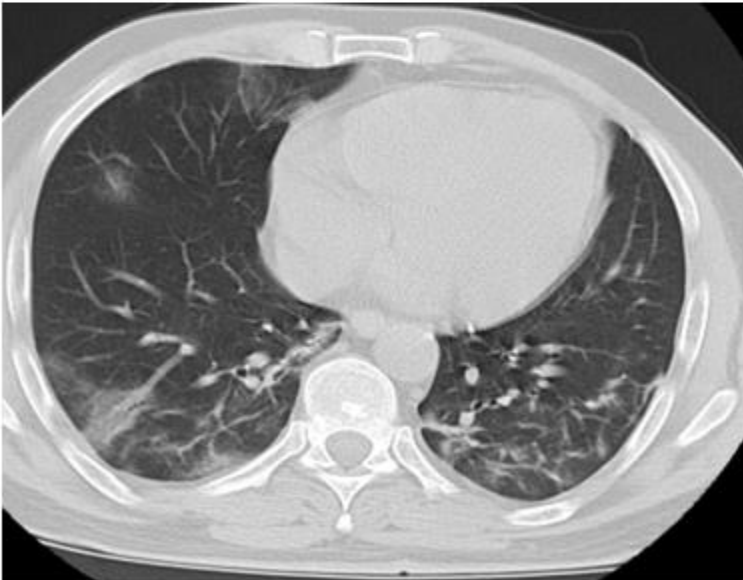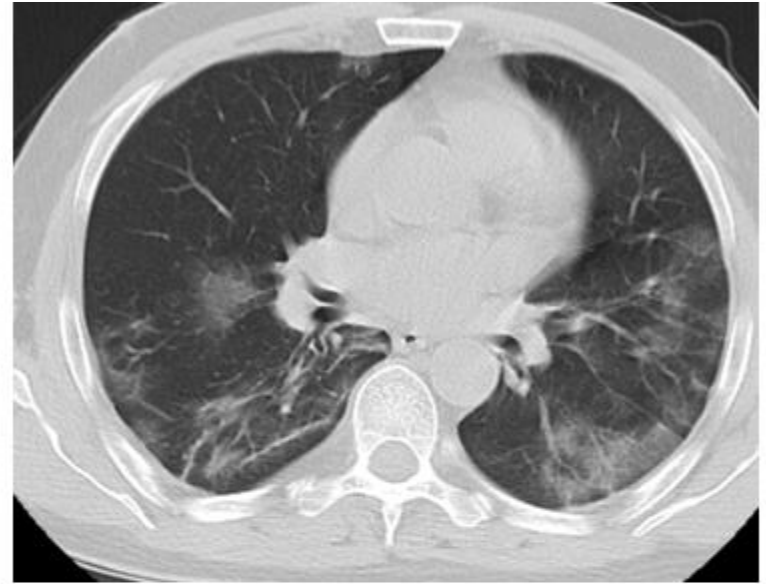
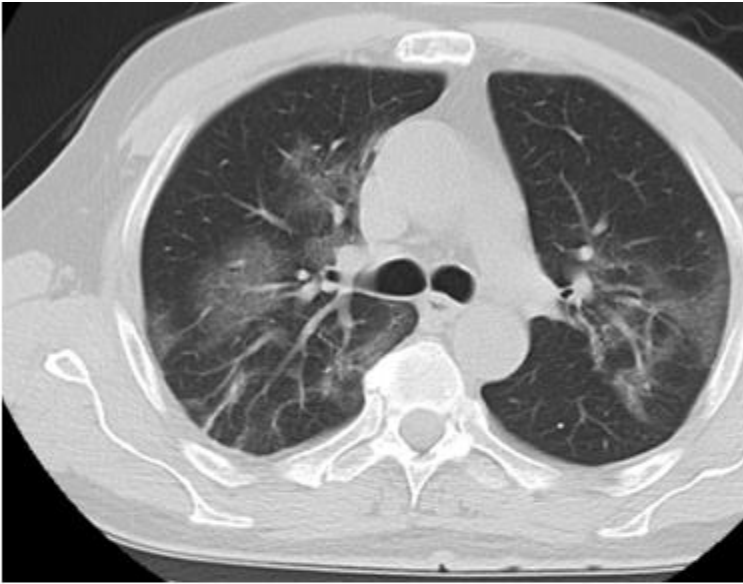
Fizik Muayane

- Genel durumu orta
- Bilinç açık oryante koopere
- Ateş:37,8°C
- Nabız :95/dk
- TA: 130/70 mmHg
- SpO₂ : %96
- Sistem muayaneleri doğal

Laboratuvar

	08.03.2022 (1. gün)
WBC(mm ³)	4170
Nötrofil Sayısı (mm ³)	3390
Lenfosit Sayısı (mm ³)	470
CRP (mg/l)	74
Prokalsitonin (ng/ml)	0.1
D-Dimer (ng/ml)	2343
Ferritin (µg/L)	535
Kreatinin (mg/dl)	4.52
Glukoz (mg/dl)	476

Toraks Tomografi Raporu



- CRP, Ferritin, D-Dimer ve kreatinin yüksekliđi (KBY zemininde ABY)
- Lenfopeni
- Toraks tomografide orta dereceli tutulum olması nedeniyle COVID servise yatırıldı

Tedavi

- Semptomatik
- IV Hidrasyon
- Metil Prednizolon 1x80 mg iv
(Hastanın kullandığı prednizolon kesilerek)
- Moksifloksasin 1x400 mg iv
- Antiviral tedavi başlanmadı

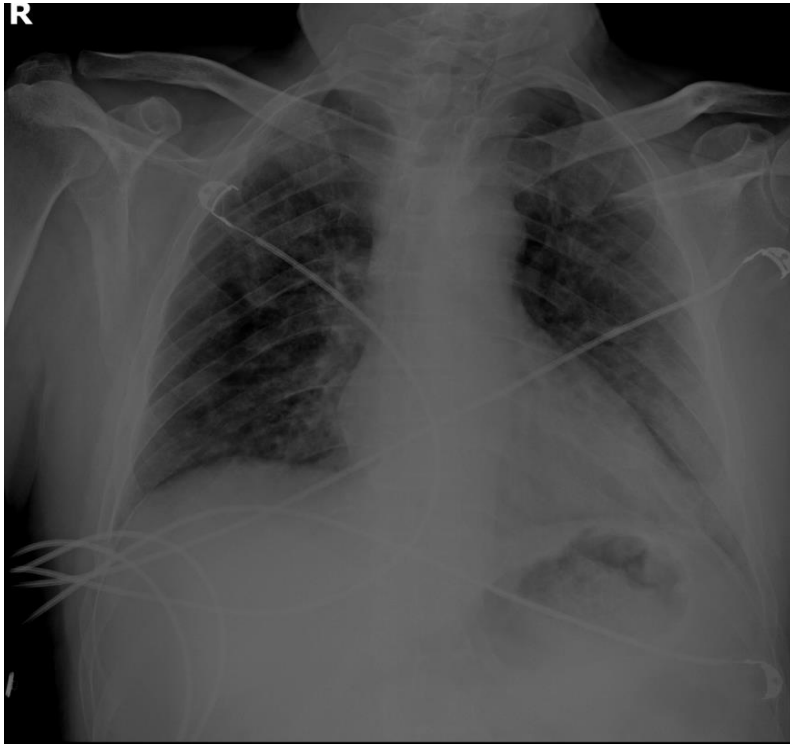Klinik Seyir

- 08.03.2022
- Nefroloji bölümü ile konsülte edildi
 - Takrolimus dozu düşürüldü
 - Bikarbonat, antiasidoz
 - Hidrasyon
 - Yakın böbrek fonksiyon testleri ve elektrolit takibi
- Endokrinoloji bölümü ile konsülte edildi
 - Kan şekeri takibi
 - İnsülin infüzyonu

Klinik Seyir

(Yatışının 3. günü 10.03.2022)

- SpO₂ oksijensiz % 95
- Ateşi kontrol altında



	08.03.2022 (1. gün)	10.03.2022 (3. gün)
WBC(mm ³)	4170	6030
Nötrofil Sayısı (mm ³)	3390	5120
Lenfosit Sayısı (mm ³)	470	480
CRP (mg/l)	74	52
Prokalsitonin (ng/ml)	0.1	0.28
D-Dimer (ng/ml)	2343	1370
Ferritin (µg/L)	535	711
Kreatinin (mg/dl)	4.52	4.76
Glukoz (mg/dl)	476	531
pH		7.23
HCO ₃ (mmol/l)		13

Klinik Seyir

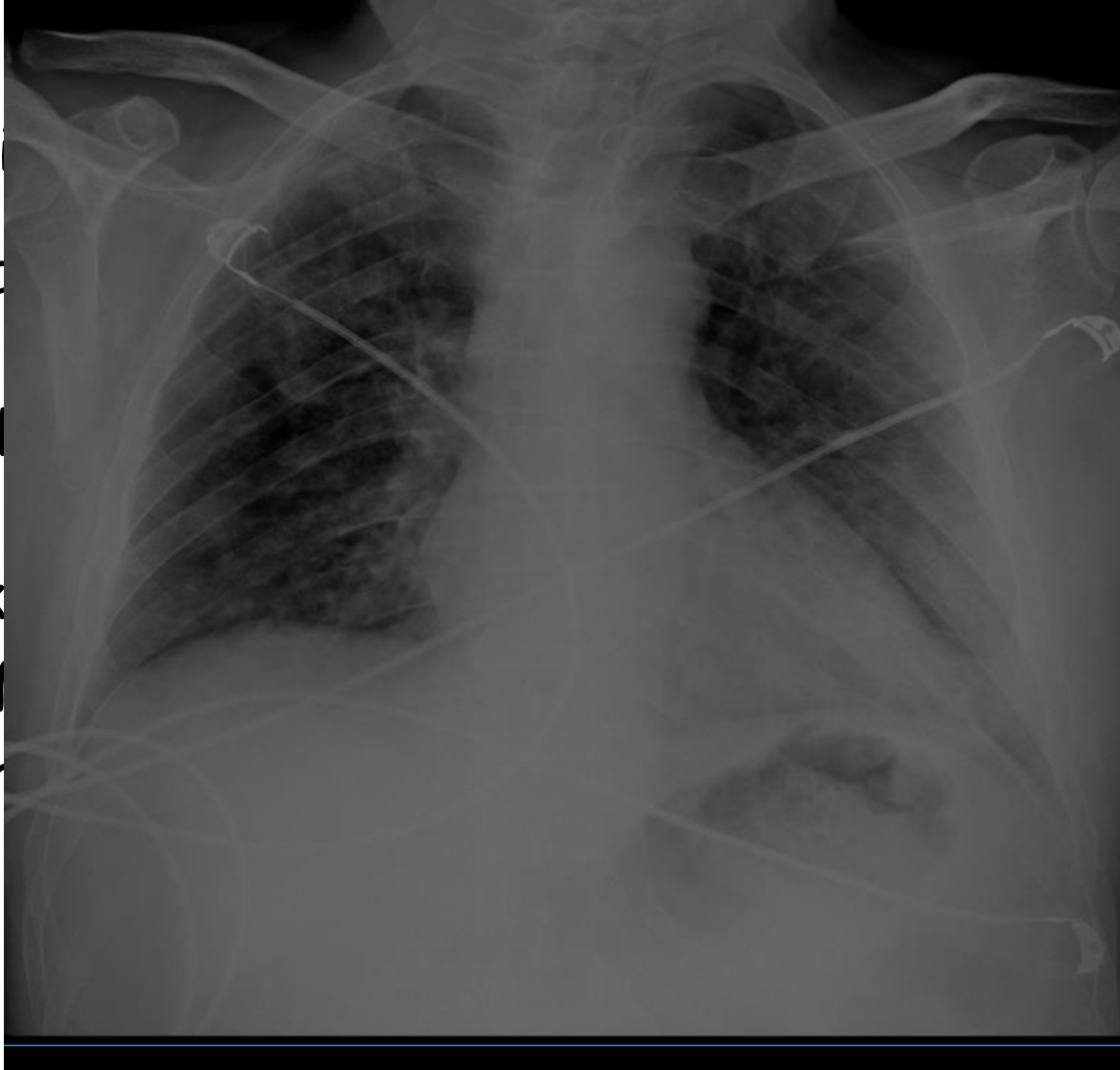(Yatışının 3. günü 10.03.2022)

- Ancak;
 - Kan şekerleri ve kreatinin değerleri yüksek
 - Metabolik asidoz gelişti
 - Nefroloji tarafından diyaliz planlandı
 - Yakın takip amacıyla COVID YBÜ' ne devir edildi

Yatışının 4. günü 11.03.2022

Klinik Seyir

- SpO₂ nazal ile %92
- Metilpred günde
- Moksiflok
- İnsülin inf
- 2. kez her



11.03.2022

(4. gün)

100

180

70

5

59

52

30

16

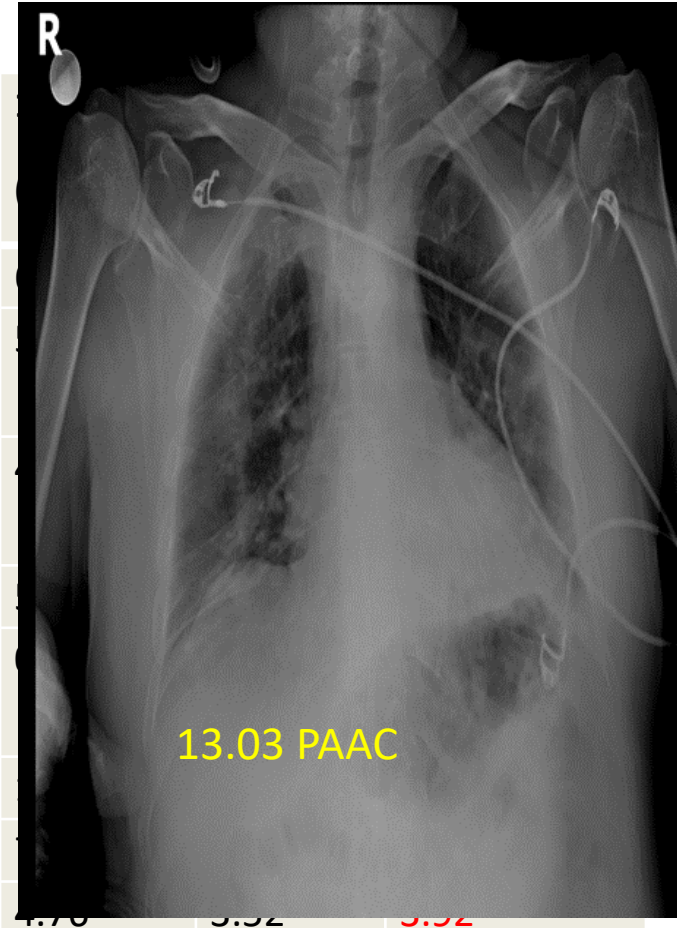
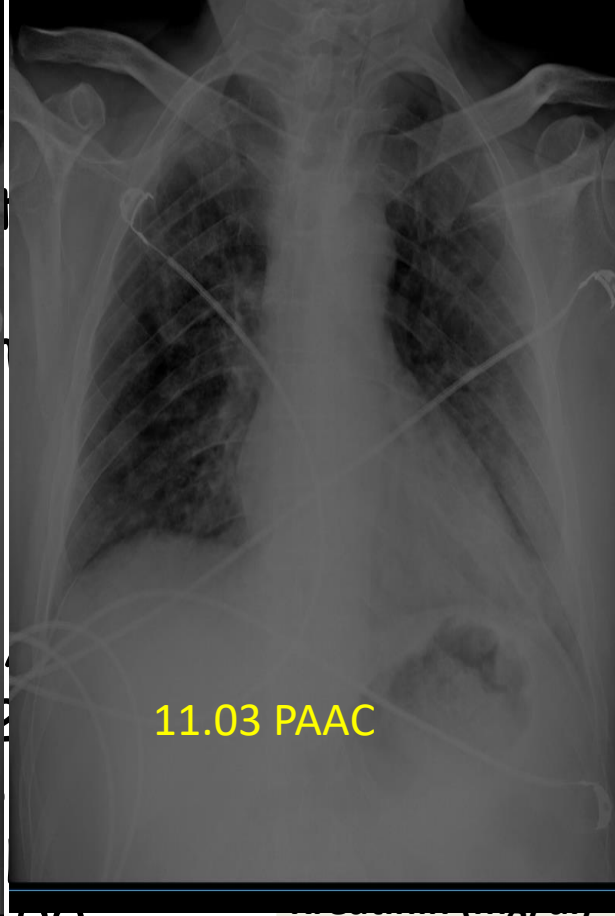
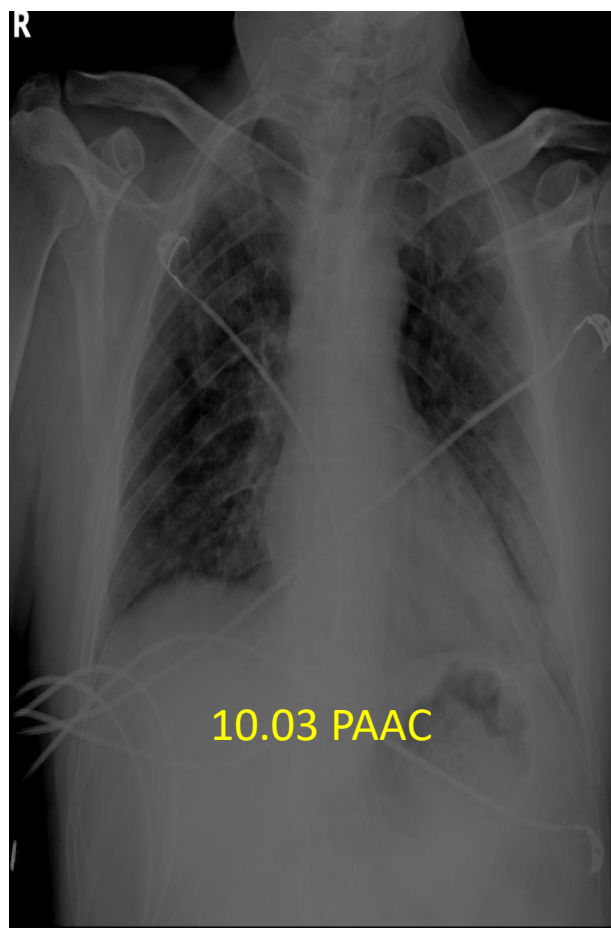
7

13.03.2022

(Yatışının 6. Günü)

- Moksifloksasin 5. günde kültürlerinde üreme olmaması üzerine kesildi
- Metilprednizolon 80 mg 6. günde
- Oksijen ihtiyacında artma mevcut , rezervuarlı maske ile 16 lt/dk dan SpO_2 :%85-90
- Hastanın CRP değerinde ve oksijen ihtiyacında artış olması üzerine enfeksiyon konsültasyonu istenmiş

Enfeksiyon Konsültasyonu (13.03.22 Yatışınının 6. Günü)



oksijen ile %85-90
arası

	11.03	12.03	13.03
Glukoz (mg/dl)	531	380	320
pH	7.23	7.16	7.32
HCO ₃ (mmol/l)	13	17	22

Enfeksiyon Konsültasyon Önerileri

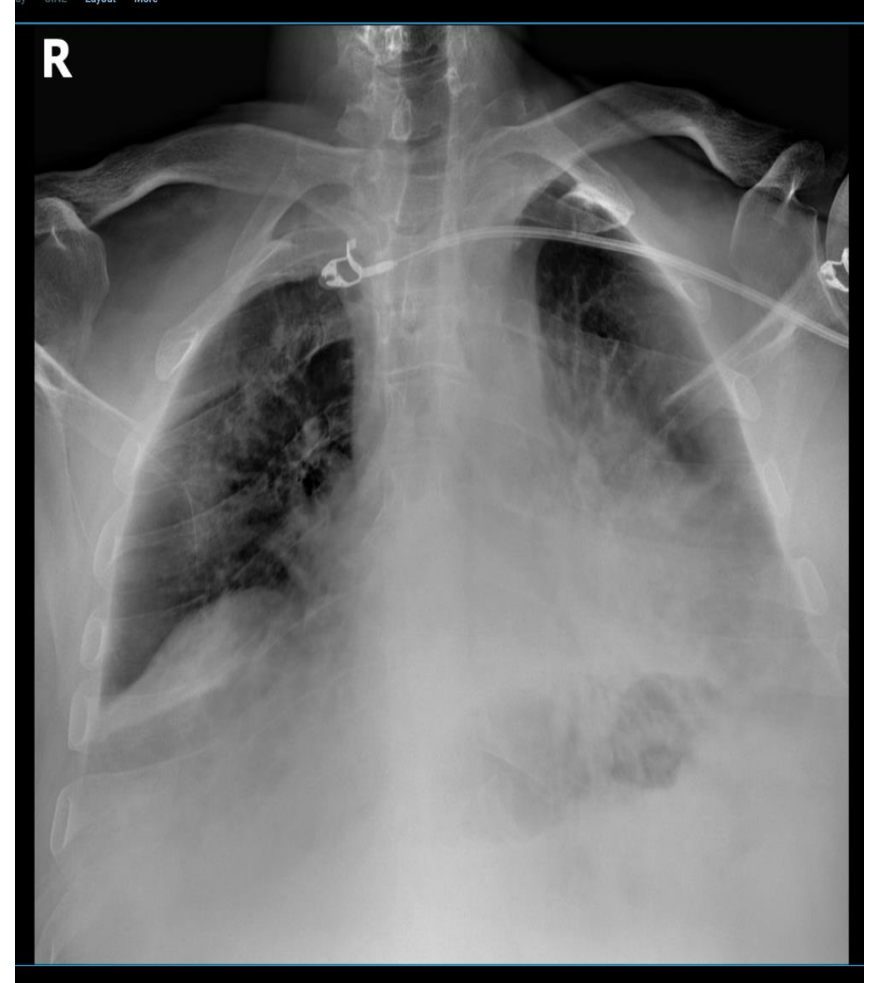
- Kan kateter kültürü alınması
- Oksijen ihtiyacı artışı
- Akciğer grafisinde infiltrasyon artışı
- CRP, ferritin, d-dimer artışı
- Lenfopeni derinleşmesi
- MAS? açısından 250 mg/gün 3 gün pulse steroid (metil prednizolon) tedavisi
- Günlük yakın takibe alındı

14.03.22 (Yatışının 7. Günü)

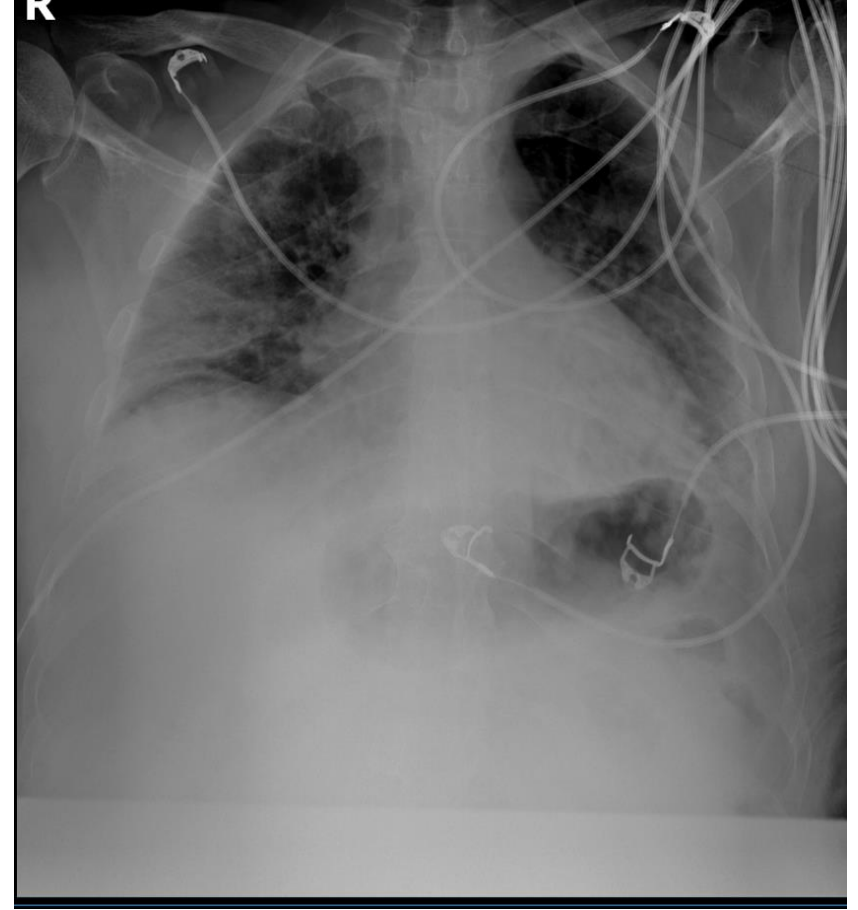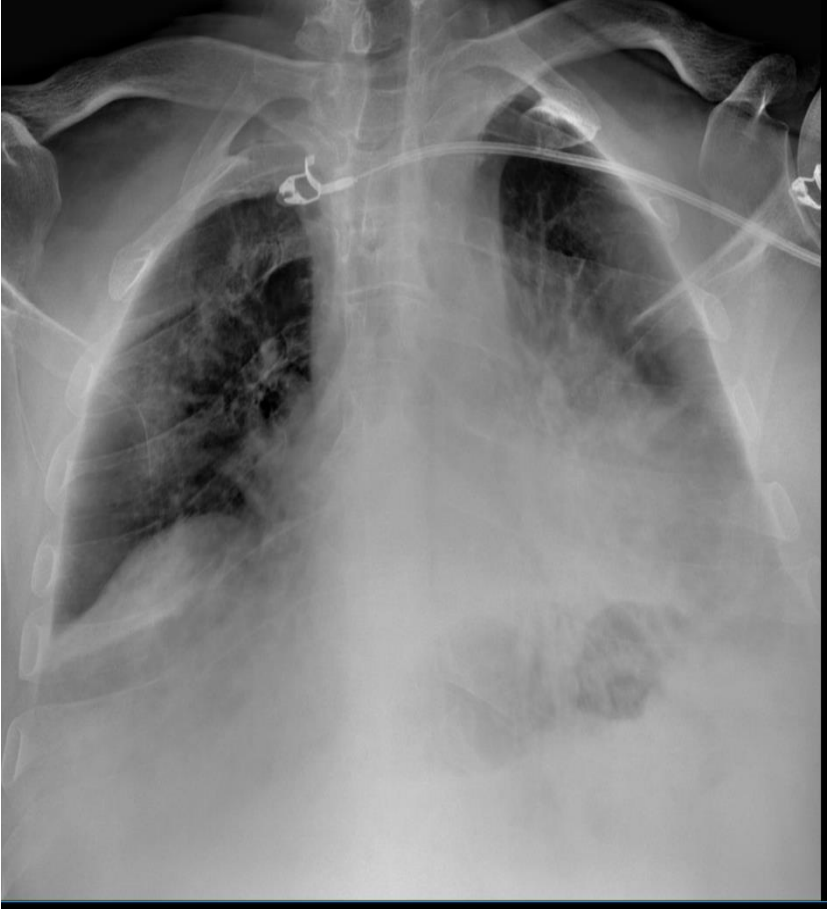- Pulse steroid 2.günde
- Oksijen ihtiyacı artmakta; high flow ve rezervuarlı maske ile dönüşümlü takip ediliyor
- Tocilizumab gerekliliği açısından değerlendirildi
- 3. kez hemodiyalize alındı

14.03.22 (Yatışının 7. Günü)

	14.03.2022 (7. gün)
WBC(mm ³)	5550
Nötrofil Sayısı (mm ³)	4880
Lenfosit Sayısı (mm ³)	330
CRP (mg/l)	82
Prokalsitonin (ng/ml)	0.3
Ferritin (µg/L)	690
Kreatinin (mg/dl)	4.1
pH	7.4
HCO ₃ (mmol/l)	25

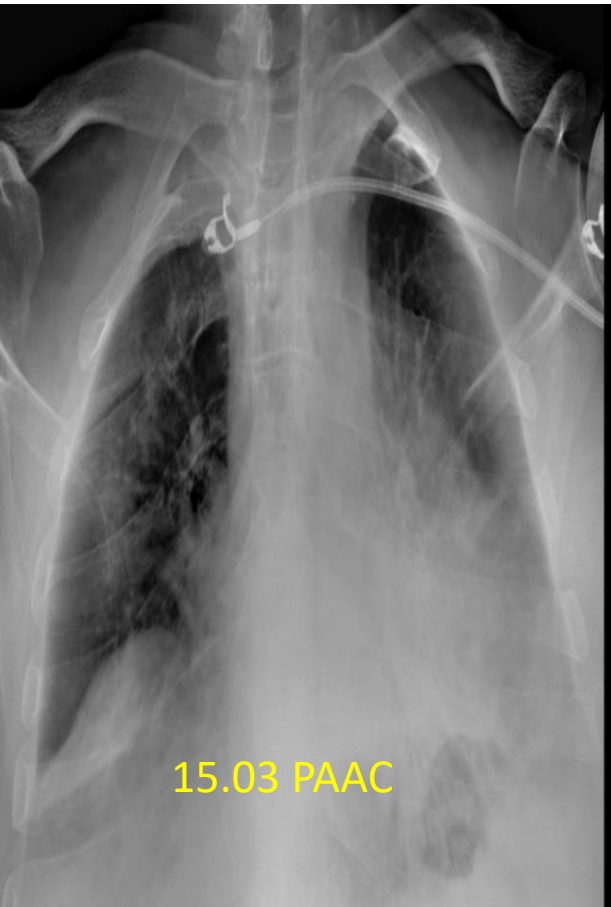

Yatışının 8. Ve 9. Günleri

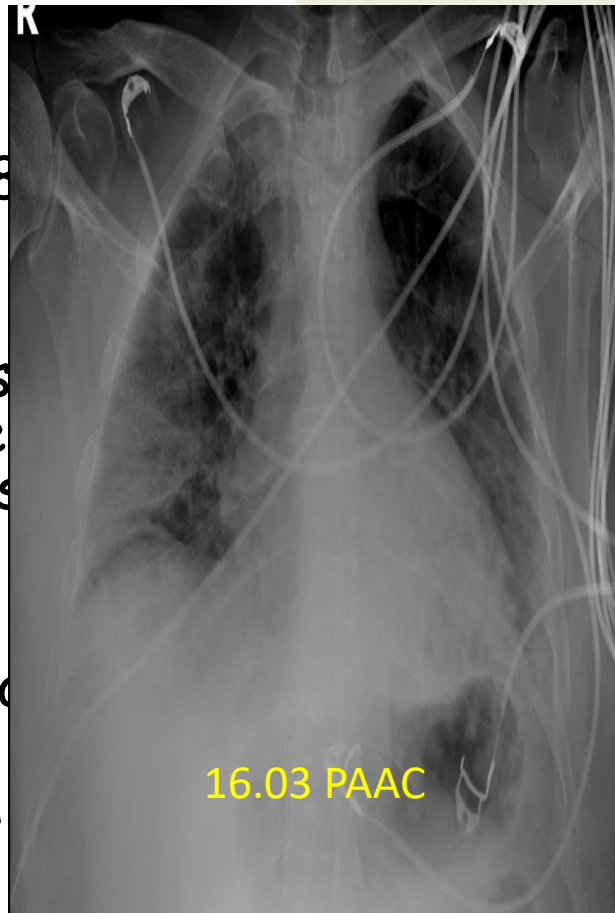

- Hastanın pulse steroide rağmen oksijen ihtiyacında artma
- Saturasyon high flow ile %90 altına düştü, CPAP yapıldı
- Tedaviye Tocilizumab eklendi

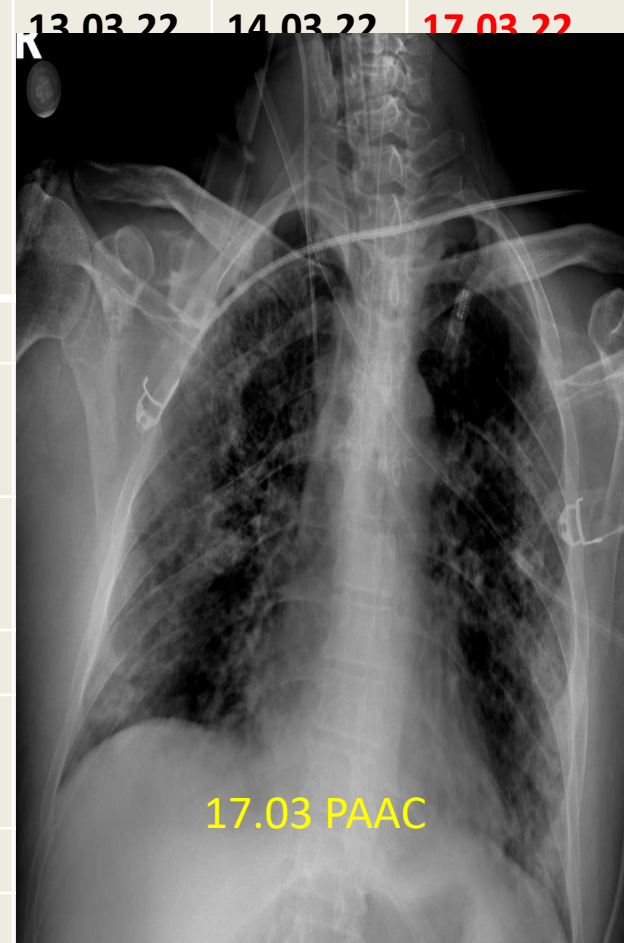17.03.2022 (Yatışının 10. Günü)



15.03 PAAC



16.03 PAAC

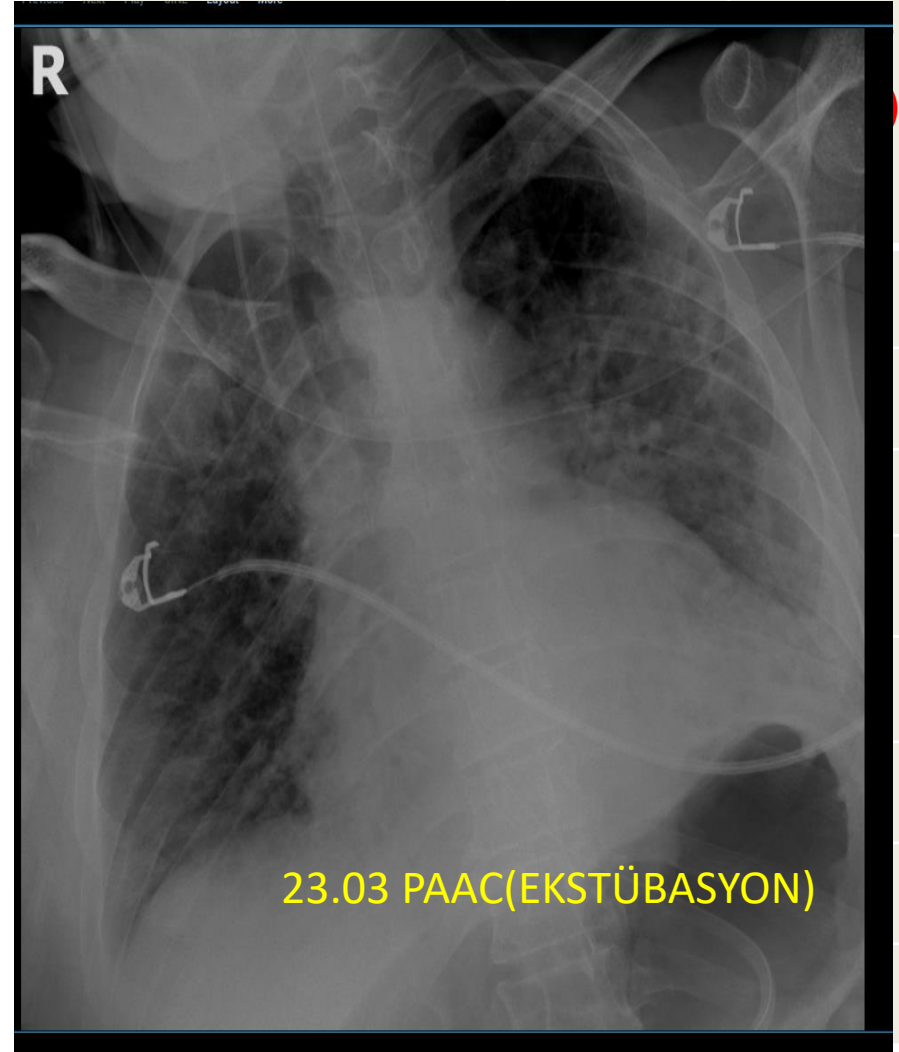
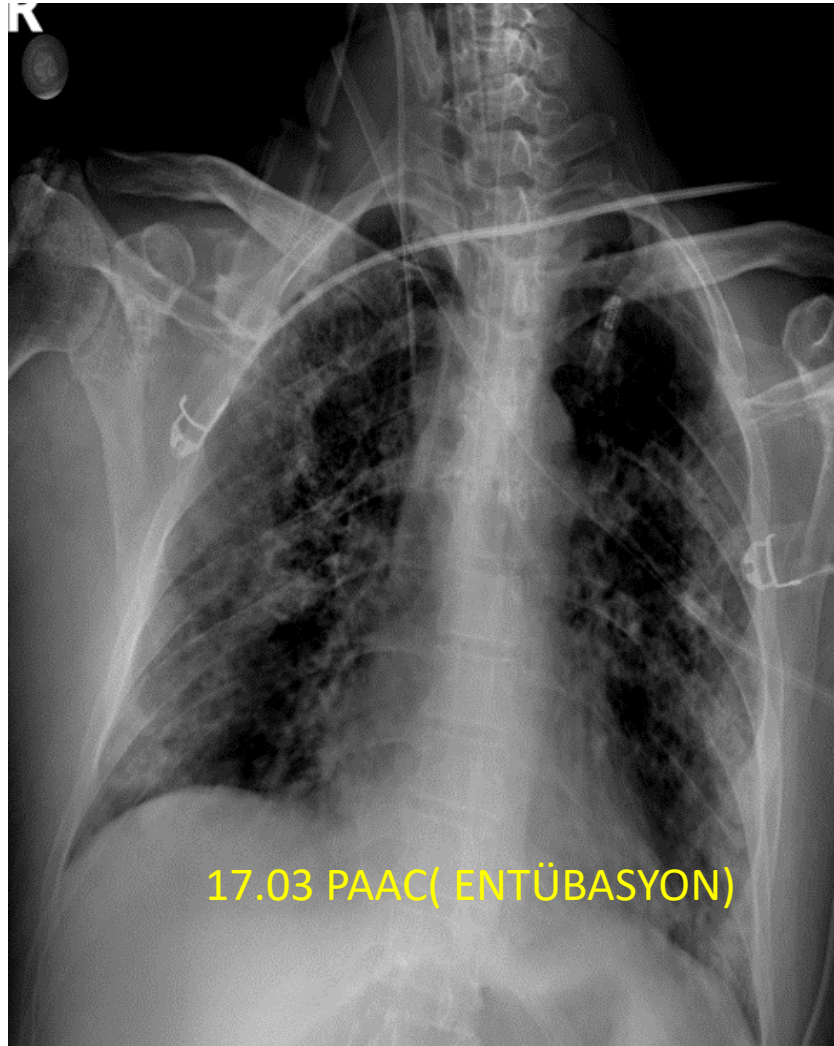


17.03 PAAC

Meropenem+teikoplanin
tedavisi başlandı

	13.03.22	14.03.22	17.03.22
pH		7.4	7.43
HCO ₃ (mmol/l)		25	26

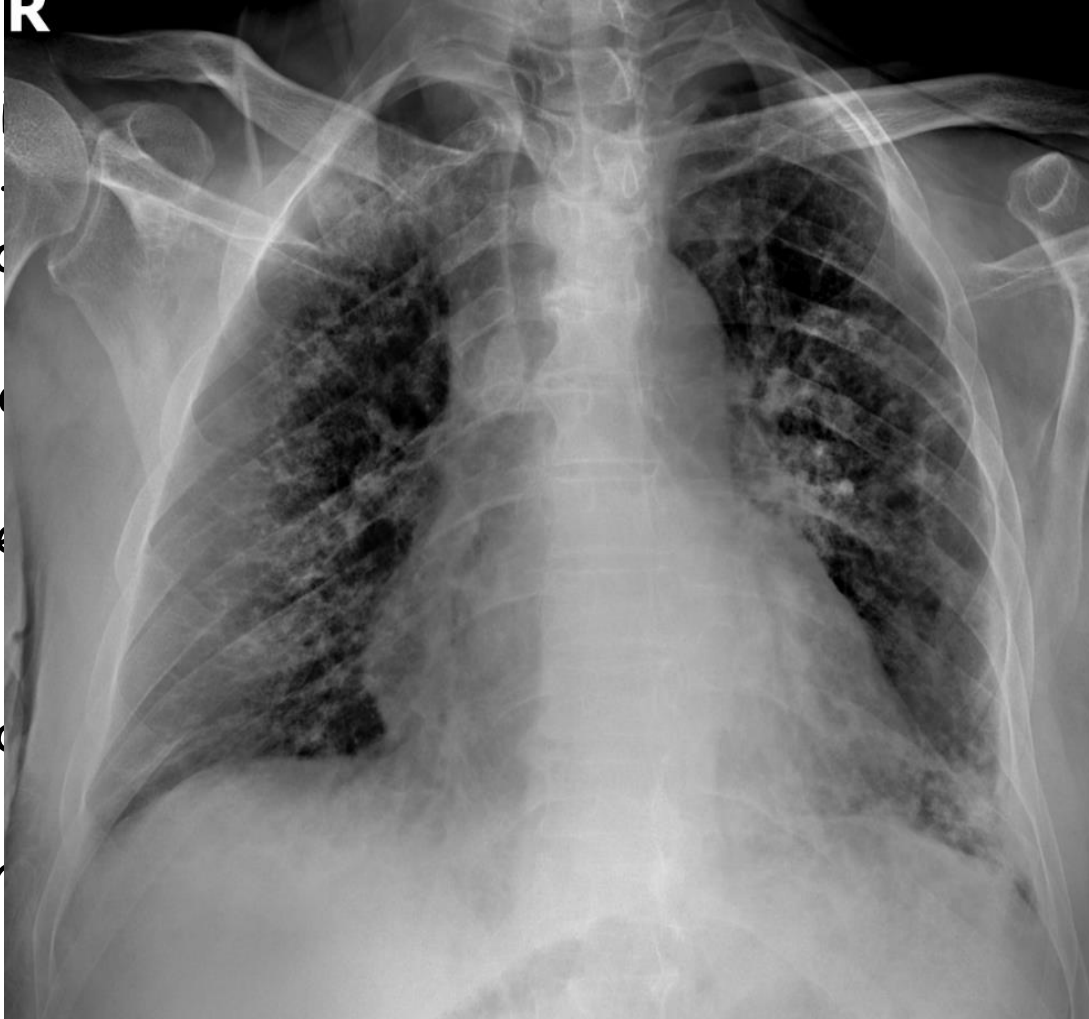23.03.2022 (Yatışının 16. Günü)



28.03.2022 Yatışının 21. Günü

Klinik seyir

- Nazal 6 l/s saturasyon
- Diğer vital bulgular
- Meropenem 11.günde
- Metilprednizolon
- İzolasyon nefroloji



28.03.2022

(21. gün)

7770

6200

960

3

0.18

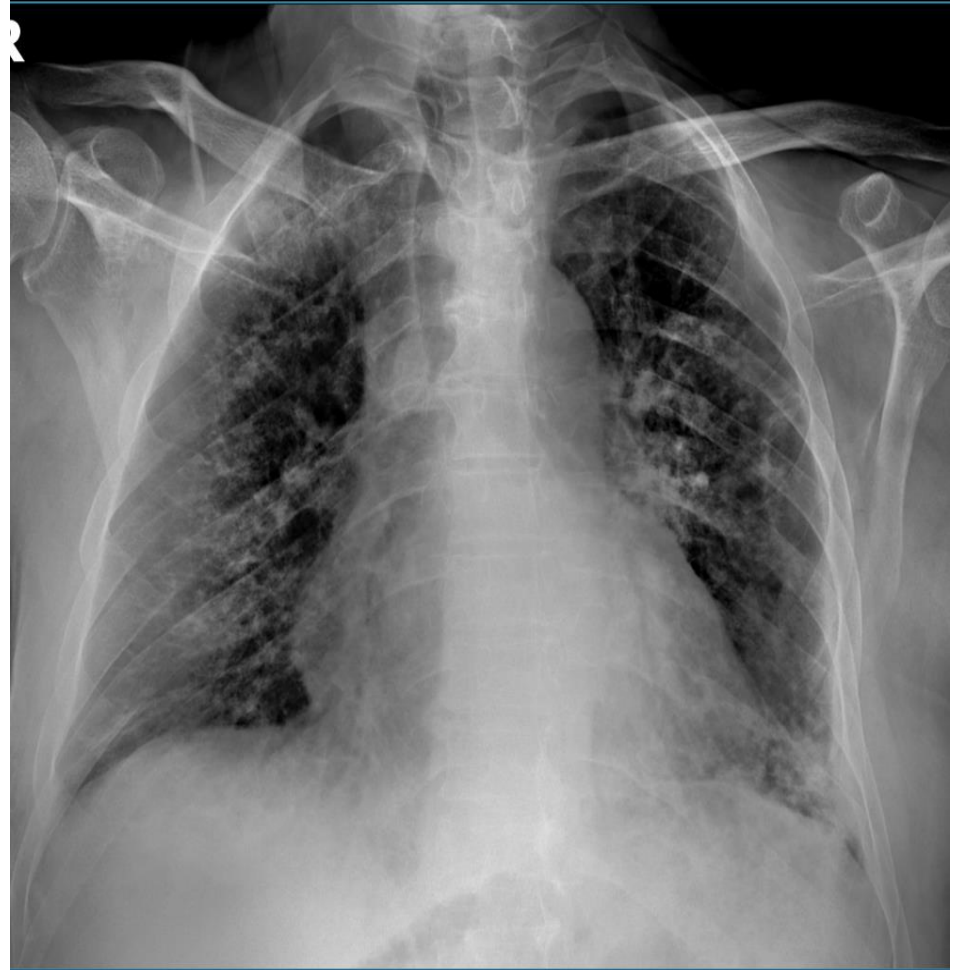
450

3.3

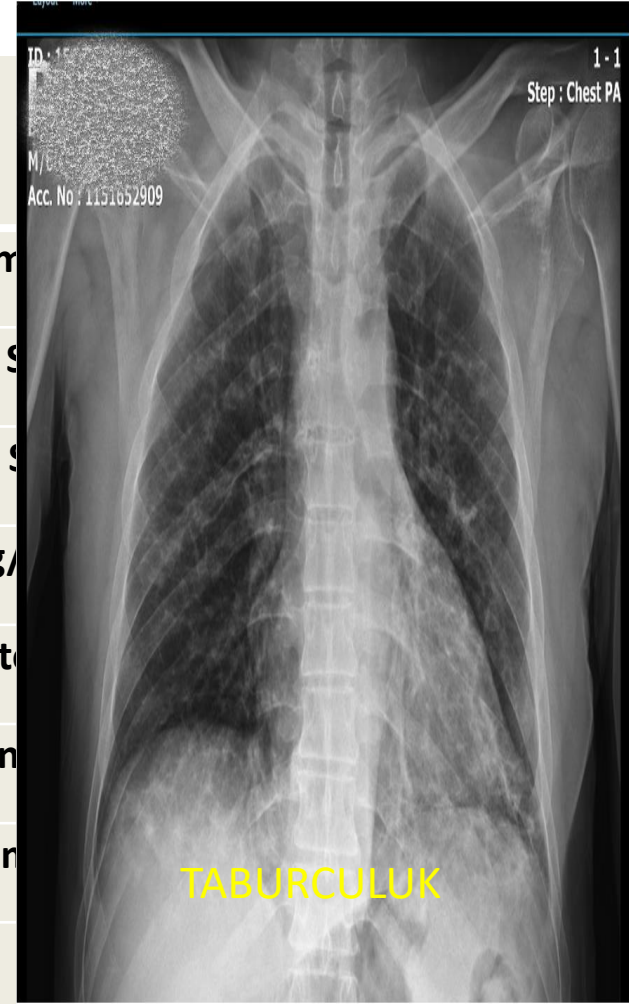
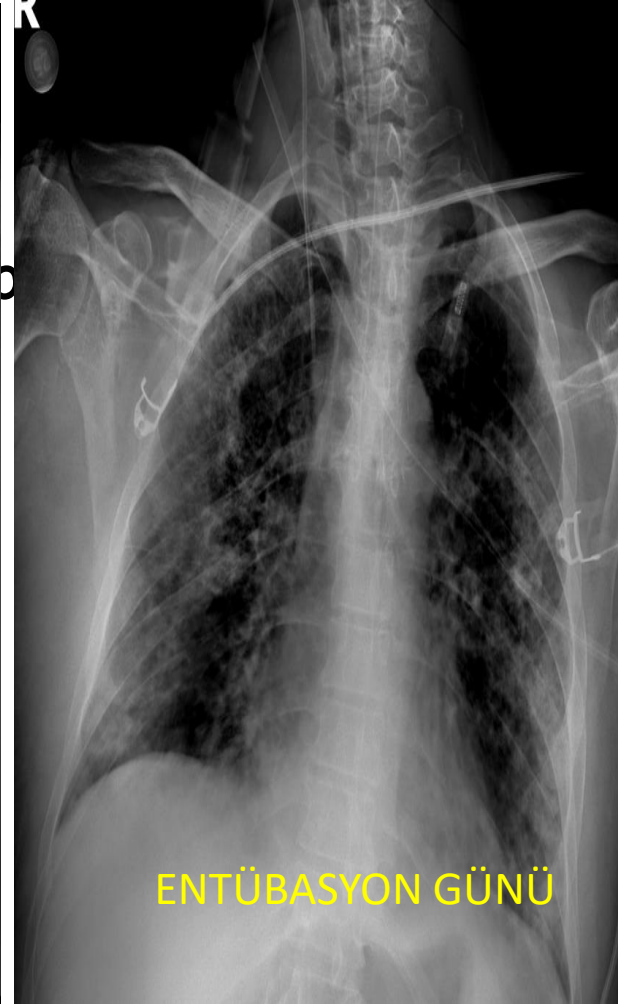
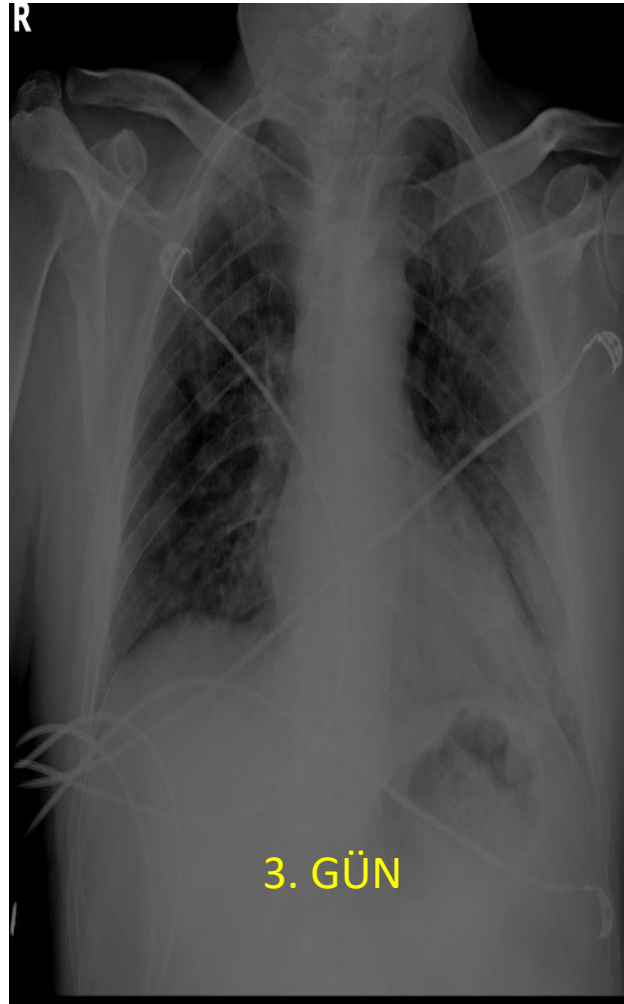01.04.2022 Yatışının 25. Günü

Klinik seyir

- Oda havasında takip ediliyor
- Meropenem teikoplanin 14 günde kesildi
- Diyaliz kateteri çekildi



08.04.2022 (Yatışının 31.Gününde)



ŞİFA İLE TABURCU EDİLDİ



Cebimize attıklarımız

- İmmun süpresif tedavi verilen bireylerde COVID-19 ve diğer tüm enfeksiyon hastalıklarının kliniğe yansması klasik seyirin dışında olabilir
- Yakın ve multidisipliner hasta takibinin önemi
- Hastalık yoktur hasta vardır



TEŞEKKÜRLER ...