



Hematolojik Maliniteli Hastalarda COVID-19

Dr. Seichan CHOUSEIN MEMETALI

Ege Üniversitesi Enfeksiyon Hastalıkları ve Klinik Mikrobiyoloji AD, İzmir

- 49 yaş, erkek
- Diyabet, koroner arter hastalığı

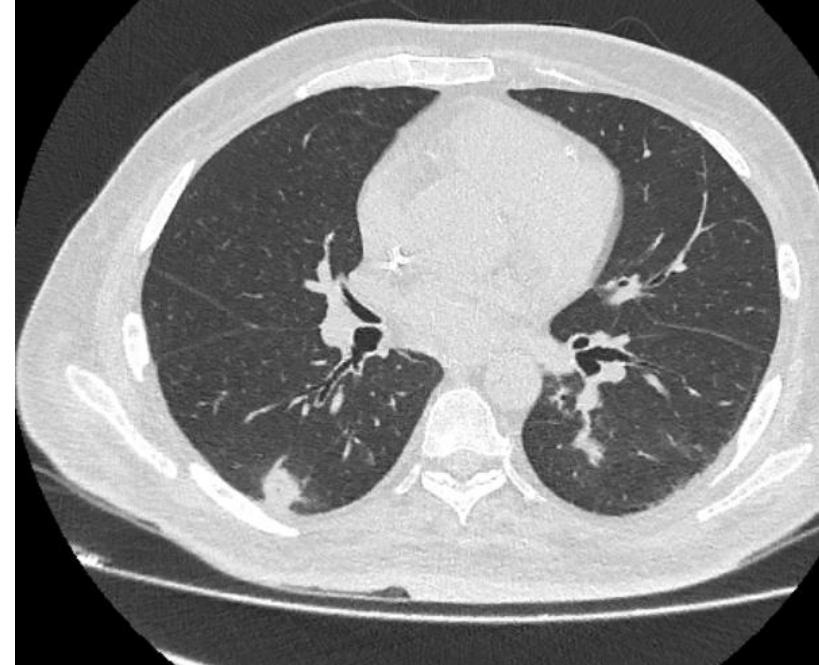
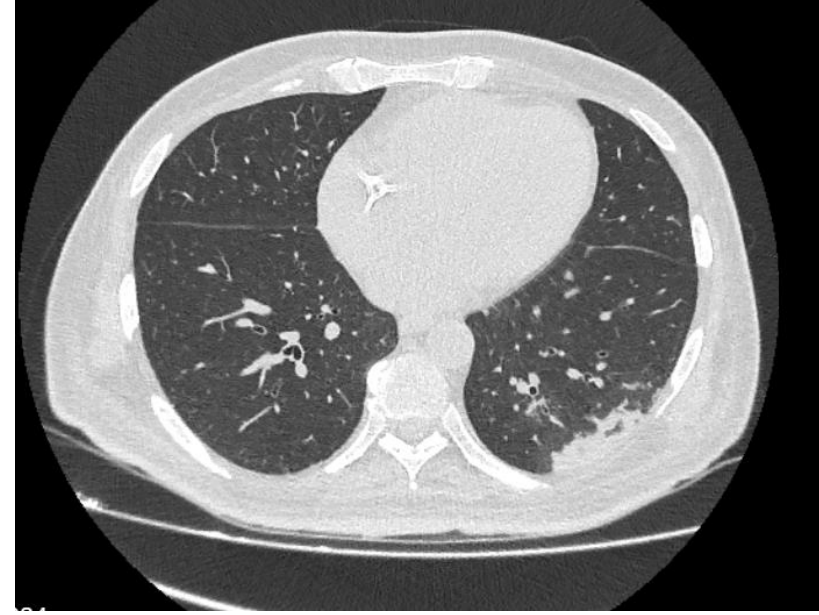
- Nisan 2020'de ateş, halsizlik, kilo kaybı (1 ayda 11 kg)
- Pansitopeni
- Kemik iliği aspirasyon biyopsi (KiAB) → Myelodisplastik sendrom (MDS)

- Takipte MDS'den transforme akut myeloid lösemi (AML)
- 7+3 (ARA-C + İdarubicin) remisyon indüksiyon kemoterapi rejimi sonrası Azasitidin konsolidasyon tedavisi
- Nötropenik ateş + fungal pnömoni + anal abse (abse drenajı ve skrotal debridman da yapılmış) → meropenem + teikoplanin + vorikonazol

- 6 ay iç hastalıklarında yatış
- Kasım 2020'de COVID-19 PZR (+) → 15 gün favipravir
- Oksijen ihtiyacı yok, genel durumu iyi → Taburcu

Taburculuktan 2 hafta sonra

- Ateş yüksekliđi (38,7 °C) → Acil servis başvurusu
- Derin nütropeni
(mutlak nütrofil sayısı 80/mm³)
- Toraks bilgisayarlı tomografisinde (BT)
progrese pnömoni
- Hematoloji servisinde 10 gün yatış
- İki gün ara ile alınan
COVID-19 PZR **negatif** → Taburcu



10 gün sonra

- Kontrol KiAB → Myelofibrozis
- Allojenik kök hücre transplantasyonu (AKİT) planı ile yeniden hastaneye yatış
- Ateş yüksekliği → COVID-19 PZR: **Pozitif** (son negatiflikten 20 gün sonra)
- AKİT planı erteleniyor

Yatış devam ediyor...Toraks BT bulguları stabil

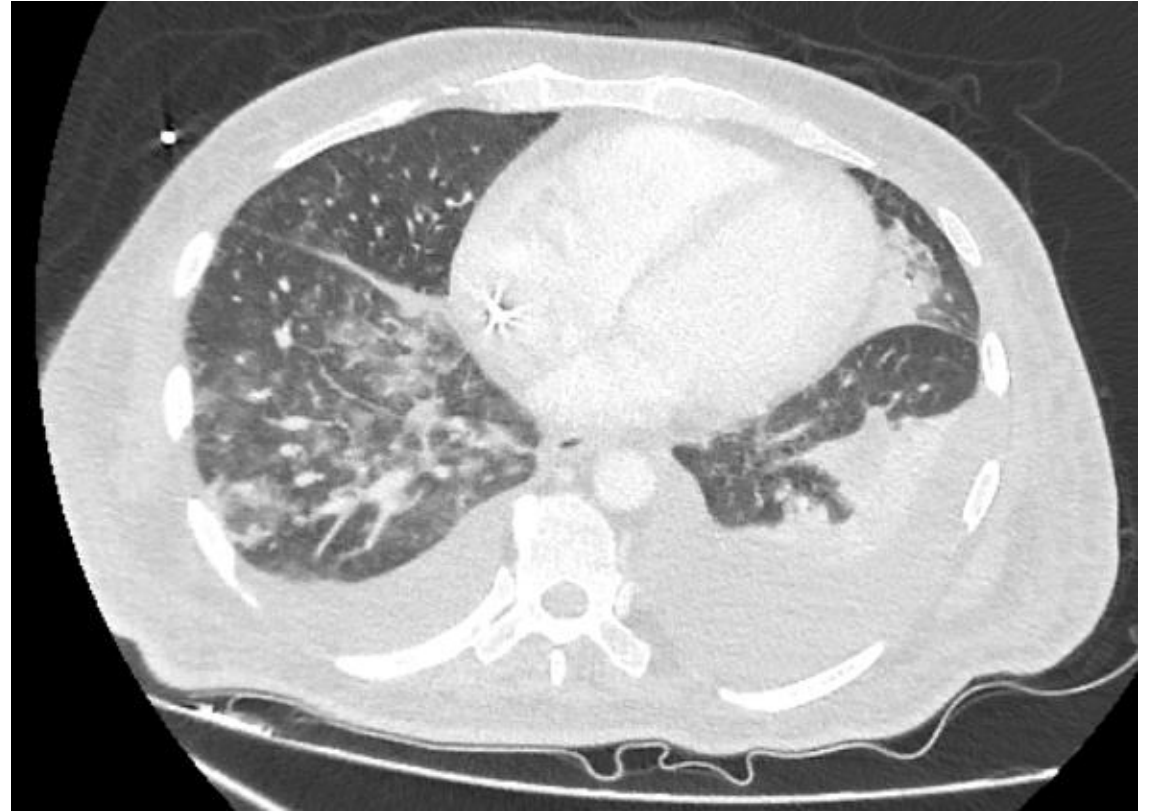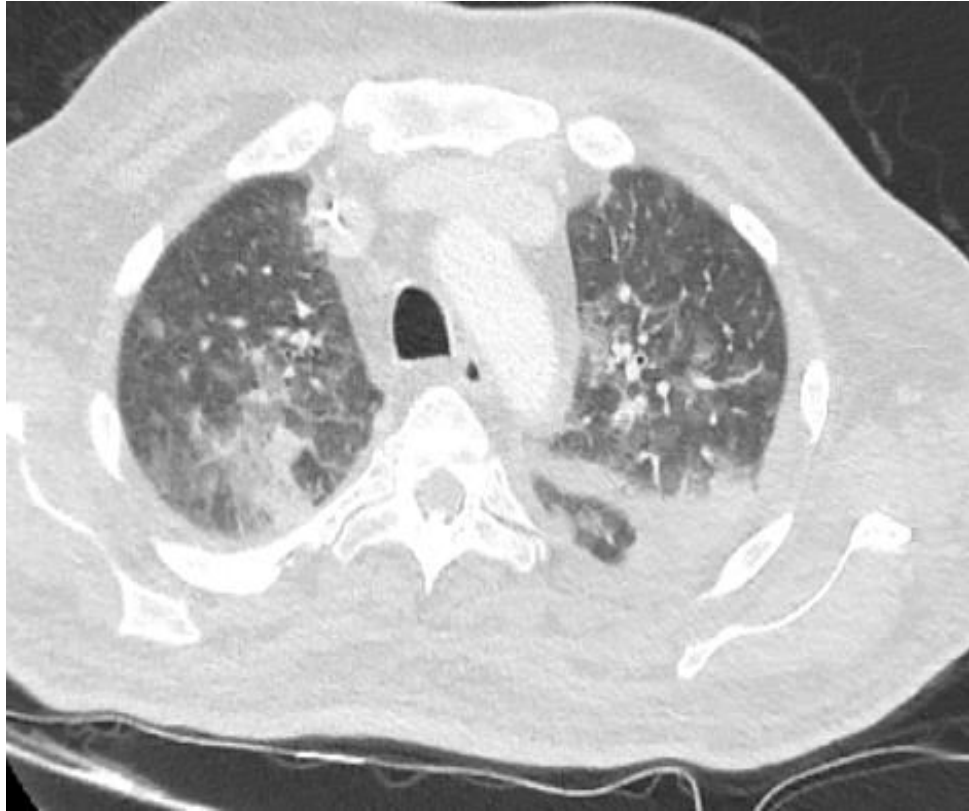- Bir hafta sonra 24 saat ara ile alınan COVID-19 PZR
 - İlki **NEGATİF**
 - İkincisi **POZİTİF**
- AKİT planı tekrar erteleniyor

3 gün sonra

- COVID-19 PZR: **NEGATİF**
- Akraba uyumlu kök hücre bulunamıyor
- Akraba dışı donörden uyumlu kök hücre bulunuyor

Ocak 2021

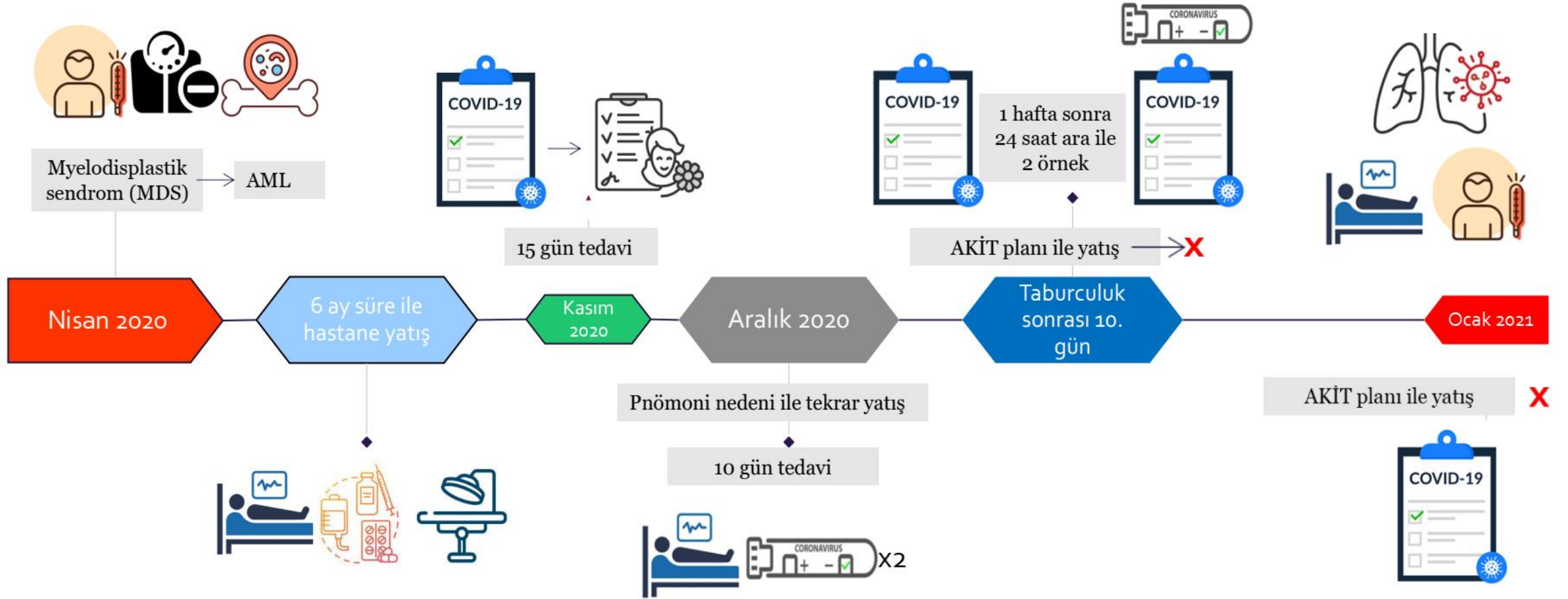
- Akraba dışı donörden AKİT yapılacak iken;
 - Ateş yüksekliği (38,5 °C)
 - Akciğerde yeni gelişen konsolidasyon sahaları
 - Ampirik antibakteriyel + antifungal tedavi başlanıyor
- Nakil öncesi alınan COVID-19 PZR sonucu: **POZİTİF**



Konseyl kararları

- AKİT yüksek riskli bulunuyor → RED
- Takibinde genel durumu bozukluğu ve septik şok tablosu
- Yoğun bakımda iki günlük izlem
- 25.01.2021 tarihinde eksitus

Grafik 1. Klinik izlem takvimi



Tartışma

- İmmünsüpresif hastalarda uzamış COVID-19 PZR pozitifliği nedeniyle hastaların hematolojik tedavileri ertelenmeli midir?
- Sık COVID-19 PZR kontrolü yapılmalı mıdır?
- Uzamış COVID-19 PZR pozitifliği olan immünsüpresif hastalarda sonuçlar ne kadar anlamlıdır?

TEŞEKKÜRLER