

10
TÜRKİYE
EKMÜD
BİLİMSEL KONGRESİ
ULUSLARARASI



25-29 MAYIS 2022
SUSEŞİ KONGRE MERKEZİ, ANTALYA

COVID-19 ARDS tedavisinde Ekstrakorperal membran oksijenizasyon(ECMO)

A.Ece Altınay, M.Emirhan Işık, Halide Oğuş, Şirin Menekşe,
Özge Altaş, Mehmet Kaan Kırallı
S.B.Ü Koşuyolu Yüksek İhtisas Eğitim ve Araştırma Hastanesi

- 25 y. Kadın hasta
- Kifoskolyoz nedeniyle 2008 yılında opere
- Başka bir ek hastalığı yok.
- Ateş, öksürük, nefes darlığı, boğaz ağrısı
- **13.01.2022 tarihinde COVID-19 PCR pozitif**

- **15.01.2022**
- Satürasyon düşüklüğü olması (%84) ve ateşinin devam etmesi nedenleri ile yatış yapılıyor.
- TA:103/76 mmHg, Nabız:103/dk, Ateş:39 °C
- Favipravir ve destek tedavisi başlanıyor.
- Enoksaparin Sodyum 0,6 ml
- CRP 150 mg/dl olması nedeniyle Seftriakson 1x2 gr iv tedaviye ekleniyor.
- Vücutta yaygın döküntüleri olan hastaya Feniramin (avil), Metilprednizolon veriliyor.
- Döküntüleri ilaç erüpsiyonu? olarak değerlendirildi.
- Hastanın mevcut durumunun kötüleşmesi ve saturasyonlarının düşmesi nedenleri ile yatışının 2. gününde yoğun bakıma alındı.
- Highflow O2 ve CPAP tedavisine cevap vermeyen hasta entübe edilerek mekanik ventilasyonda takip edilmeye başlandı.
- Akciğer koruyucu konvansiyonel mekanik ventilasyon stratejilerine rağmen hipoksik seyretmesi ve yüksek doz vazopressör ihtiyacının olması üzerine ECMO açısından **20.01.2022 tarihinde** merkezimize danışıldı.

ECMO PLANLAMA ÖN BİLGİLER

İSİM SOYAD: YAŞ: BOY: KİLO:

EK HASTALIKLAR:COVID İLK POZİTİF TARİH: SON PCR TARİHİ: COVID TEDAVİ GÜNÜ:
COVID KULLANILAN İLAÇLAR ve UYGULAMALAR:YOĞUN BAKIM YATIŞ GÜNÜ: ENTÜBASYON GÜN: PRONE UYGULAMASI:
SON 5 GÜNLÜK P02/FiO2 ORANI:**HEMODİNAMİK PARAMETRELER:**TA: HR: CVP: SpO2: (FiO2....)
İDRAR OUTPUT: /24ST DÜRETİK KULLANIMI:**BİLİNÇ, ÖZELLİKLE SEDASYON KESİLEREK YAPILAN KONTROLLERDEKİ DEĞERLENDİRME**IŞIK/KİRPİK REFLEKSİ: PUPİL DEĞERLENDİRMESİ: SPONTAN SOLUNUM:
AĞRIYA CEVAP: KOOPERASYON: CPR ÖYKÜSÜ:
GEÇİRİLMİŞ NÖROLOJİK HADİSE:
MÜMKÜNSEBEYİN BT ÇEKİLMESİ

KULLANDIĞI ANTİBİYOTİKLER: ÜREMELER VE SON KÜLTÜR SONUÇLARI TARİH:

SON LAB VERİLERİ /TARİH:

AST/ALT: BİLÜRİBİN: ÜRE/CRE: IL-6: FERRİTİN:

LDH: HTC/HGB: PLT: WBC: INR/APTT:

FOTOGRAFLANACAK VERİLER:

- 1.SON 24 SAATLİK KAN GAZLARI ,
- 2.SON 24 SAATLİK BALANS/ORDER
- 3.VENTİLATÖR ve MONİTÖR RESİMLERİ

BESLENME: NG: cc/H PARANTERAL: DEFEKASYON:

DEKÜBİT:**ECMO TEAM GELMEDEN ÖNCE YAPILMASI İSTENENLER****DAMARSAZ GİRİŞİMLER;**

- ** SAĞ İJV (USG ile katater yerinin doğrulanması ve damar çapı)
 - ** SAĞ FEMORAL VEN (USG ile katater yerinin doğrulanması ve damar çapı)
 - **SOL İJV ve/veya SOL SUBCLAVİAN VEN ve/veya SOL FEMORAL VEN
(MUTLAKA 3 AYRI DAMARSAZ GİRİŞİM YAPILMIŞ OLMALI)
- İNVAZİF ARTER KANÜLASYONU**

HTC/HGM: 30/10 gr/dl ve üzerinde olmalı

YAZILI EPİKRİZ HAZIR OLMALI ve SON PARAGRAFA COVID-19 PNO MONİSİ NEDENİYLE TAKİP EDİLEN HASTAYA ECMO TAKILMASI VE TAKİP AMACIYLA ECMO MERKEZİ KARTAL KOŞUYOLU YÜKSEK İHTİSAS EĞİTİM ve ARAŞTIRMA HASTANESİNE TRANSFERİ UYGUNDUR yazılmalıdır.

ECMO TAKILIM ONAMLARI VE RİSKLERİNİN ANLATILMASI

KARAR VERİLMİŞ HASTA İÇİN :BÖLÜM HEKİMİNİN OBEZİTE AMBULANS TRANSFERİNİ AYARLAMASI

ECMO transfer öncesi hastanelerden istenen bilgiler

Ne zaman ECMO?

- ARDS tablosunda, pron pozisyonu uygulanan ,akciğer koruyucu konvansiyonel mekanik ventilatör stratejilerine rağmen ciddi hipoksi olması (PaO_2/FiO_2 80'nin altı)
- Yüksek basınç uygulanmasına rağmen PCO_2 'nin ciddi respiratuvar asidoz yapacak kadar yüksek olması
- Akciğer nakli sonrası primer greft yetmezliği gelişenlerde
- Aspirasyon, akciğer travması, toksik inhalasyon vb. ciddi hipoksi ve/veya hiperkarbinin eşlik ettiği ve kardiyak performansın iyi olduğu hastalarda.

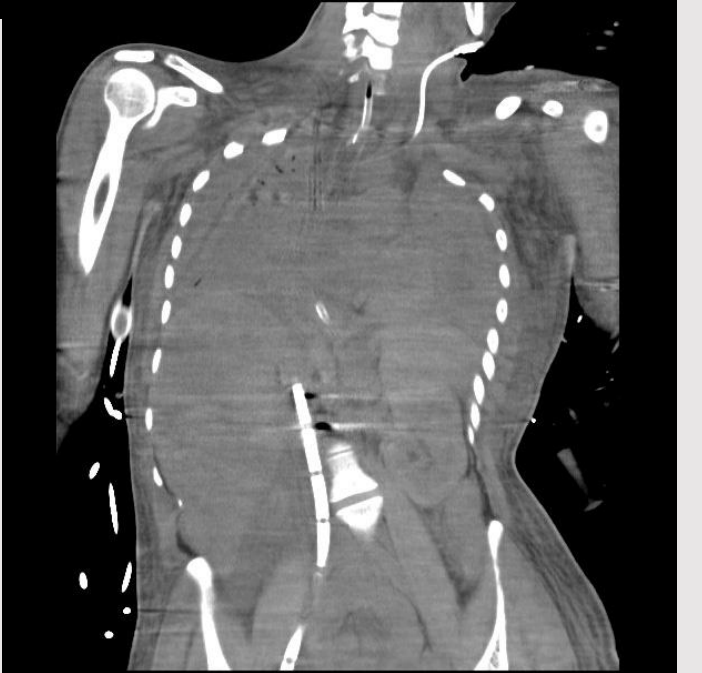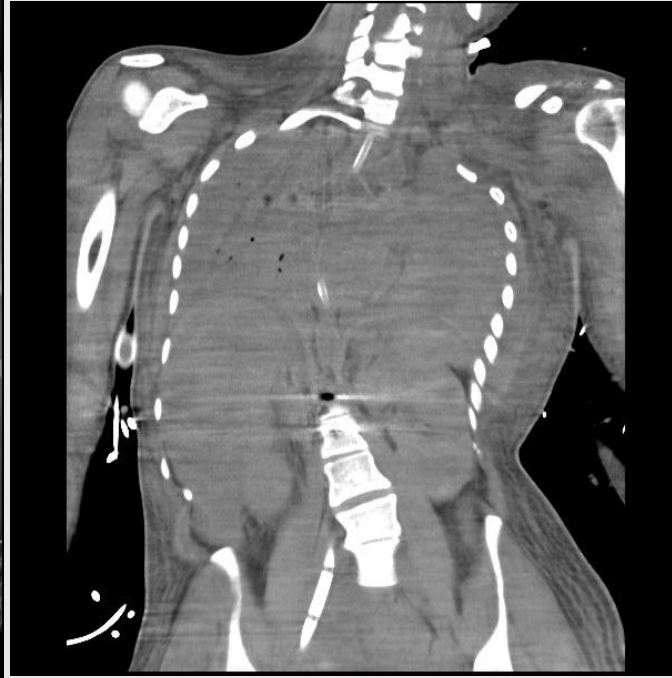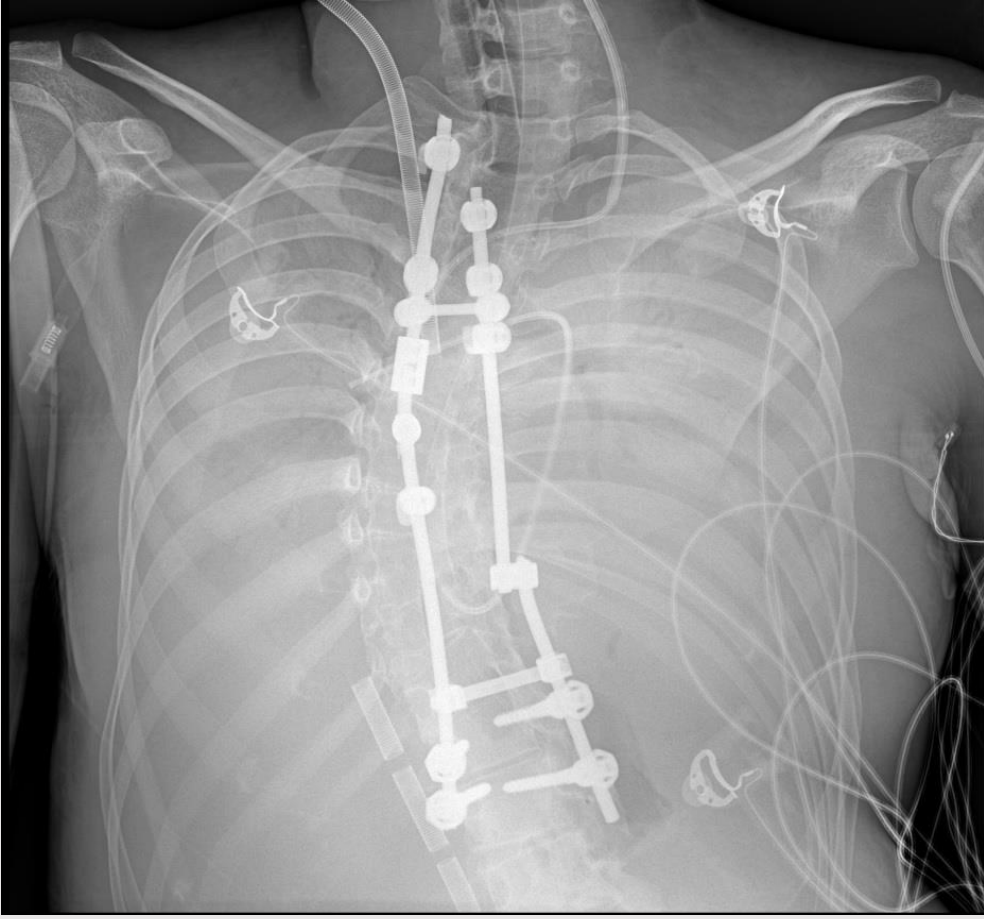
✓ Mutlak kontrendikasyonlar,

- iyileşme ile bağdaşmayan ciddi komorbiditelerin varlığı
- çoklu organ yetmezliği,
- ileri malignite,
- ciddi nörolojik hasar,
- uzun süreli kalp durması

✓ COVID-19 hastaları için rölatif kontrendikasyonlar arasında;

- ileri yaş,
 - vücut kitle indeksi >40 kg/m² olan obezite
 - ciddi bağışıklığı baskılanmış durum
 - ilerlemiş kronik kalp yetmezliği
- Akut böbrek hasarı bir kontrendikasyon değildir.

- Hastanemiz **ECMO takımı** tarafından deęerlendirilen hastaya bulunduęu merkezde **mobil ECMO** ekibi tarafından VV- ECMO uygulanmasına karar verildi
- Hiperkarbi, hipoksi, P/F 80 altında, satürasyon 75-80 civarı
- Transport ECMO ile yatak başında V-V ECMO takılarak hastanemize transfer edildi.
- **Geliş kan gazı pH: 7.32, PCO₂ 31, PO₂ 62, Lac: 19, BE 12 meq/L**
- Geliş satürasyonu ECMO altında % 90 civarında
- Ekokardiyografisinde sol ventrikül global hipokinetik, EF: 30, hafif mitral yetmezlięi saptandı.
- Sağ ventrikül fonksiyonları normaldi.
- Myokardial tutulum olabileceęi düşünöldü. (myokardit?)
- Geliş kan deęerlerinde KCFT yüksek, CRP 187 mg/dl, sitokin ölçümü 375, prokalsitonin 96 saptandı.

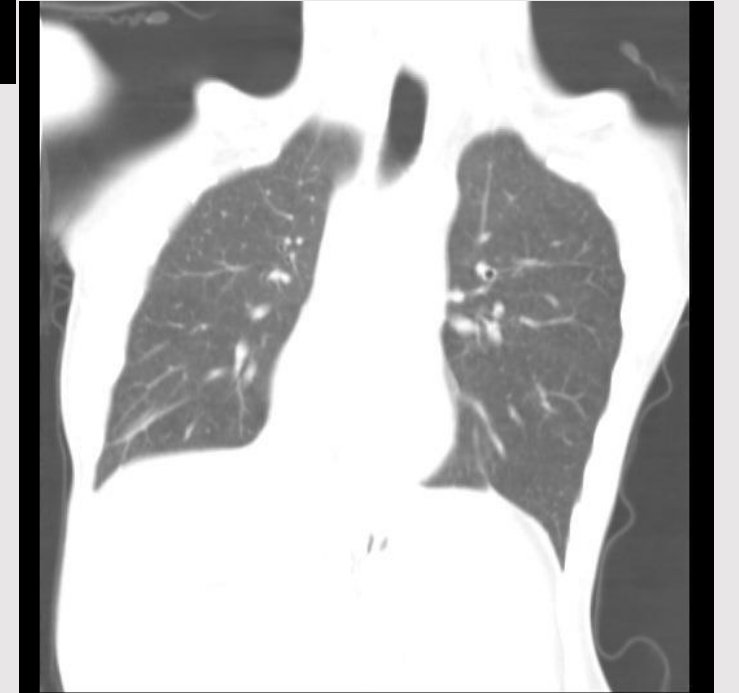
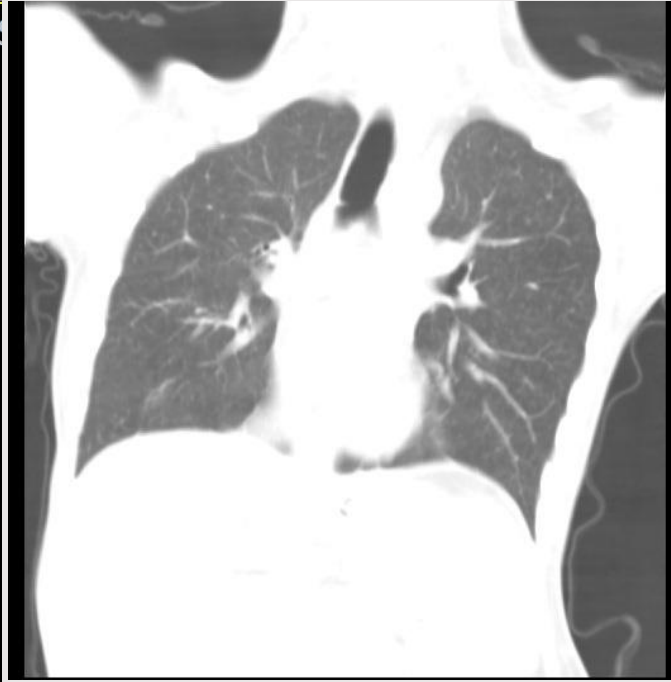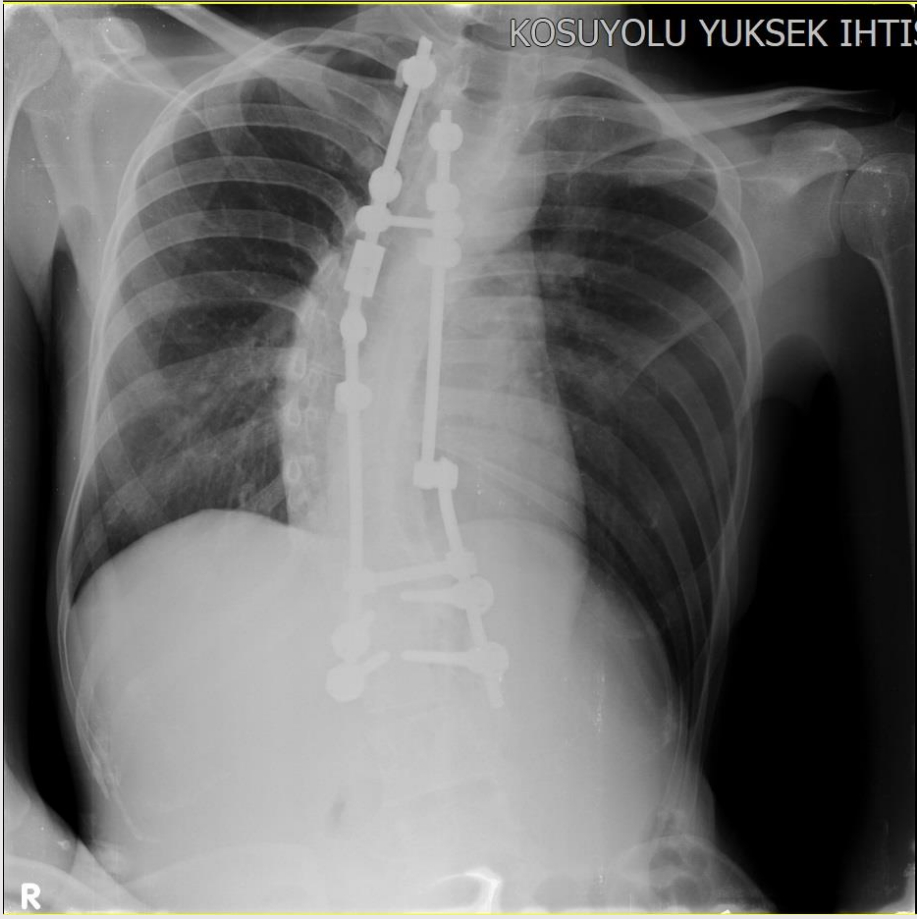


10. Uluslararası Türkiye EKMUD Bilimsel Kongresi,25-29 Mayıs 2022, Antalya

- İdrar çıkışları azalan hastaya Oxiris filtresi ile devamlı venövenöz hemodiafiltrasyon başlandı.
- INR yüksek olması nedeniyle antikoagülan tedavi başlanmadı.
- EF düşük seyrettiği için **Levosimendan (Simdax)** başlandı.
- 5. günde yapılan EKO'da EF %50, kapaklar normofonksiyone, sağ yetmezlik yok
- Toplamda 26 gün hemodiyafiltrasyonu devam edildi.
- Karbapenamaz tarama testi negatif.
- Dış merkezde ve hastanemizde alınan kan kültüründe *C. glabrata* üremesi oldu.
- Tedavisi Anidulofungin olarak başlanmıştı, idame edildi.
- Alınan Endotrakeal aspirat kültüründe *Acinetobacter baumannii complex* üremesi oldu.

- Total bilirubin deęerinin yksek olması nedeni ile toplam 7 seans plazmaferez tedavisi uygulandı.
- ECMO takibinde 8. gnnde bilin aık, koopere idi.
- 9. gn hastanın ECMO oksijenatr deęiřtirildi.(Oksijenatr membran performansının dřmesi nedeni ile)
- Bu dnemde hasta ECMO komplikasyonları aısından yakın izlemde alındı.
- ECMO komplikasyonları arasında kanama, nrolojik hasar (hipoksemi veya trombozdan), trombositopeni (heparin kaynaklı veya dięer) ve kanlle ilgili vaskler komplikasyonlar bulunur.

- 29. gününde V-V ECMO'dan ayrıldı.
- Entübe olarak takip edilen hasta 33. günde trakeostomize edildi.
 - INR yüksekliği ve ECMO altında risk olabileceği için trakeostomi geciktirildi.
- 35. günde Easy-Breath ile takip
- 36. günde yapılan EKO'da EF: 65, Hafif MY, sağ ventrikül fonksiyonları normal
- 42. günde oral alımı iyi olan hasta
- 49. günde servise alındı.
- Hasta hastanemize yatışının **74. gününde** taburcu edildi.



Venovenous (VV) ECMO for isolated respiratory failure

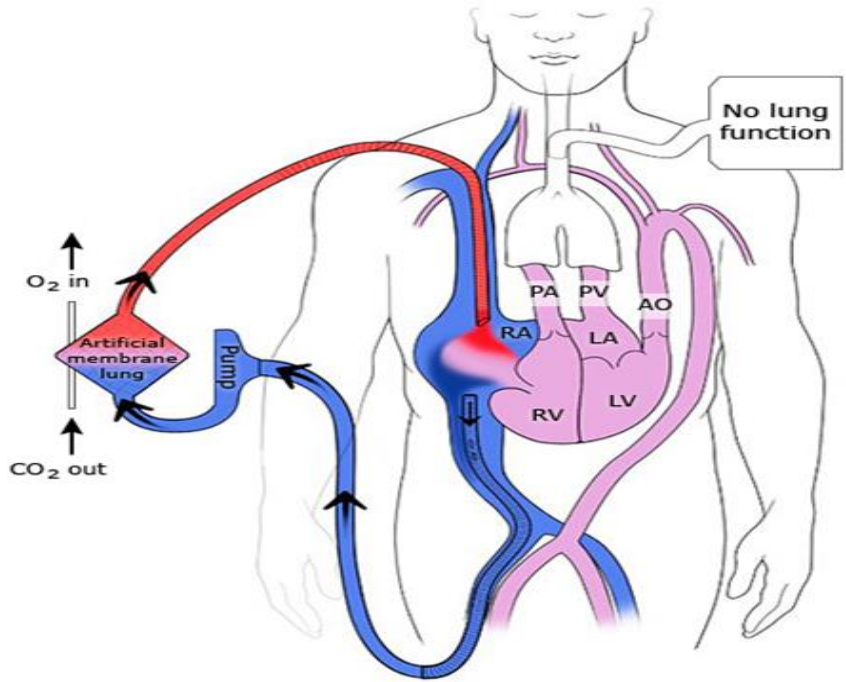


Diagram of venovenous ECMO for respiratory failure. For VV access, blood is withdrawn from the IVC, circulated through the artificial membrane, and returned via the SVC to the RA.

ECMO: extracorporeal membrane oxygenation; AO: aorta; PV: pulmonary vein; PA: pulmonary artery; LA: left atrium; LV: left ventricle; RA: right atrium; RV: right ventricle; CO₂: carbon dioxide; O₂: oxygen; VV: venovenous; IVC: inferior vena cava; SVC: superior vena cava.

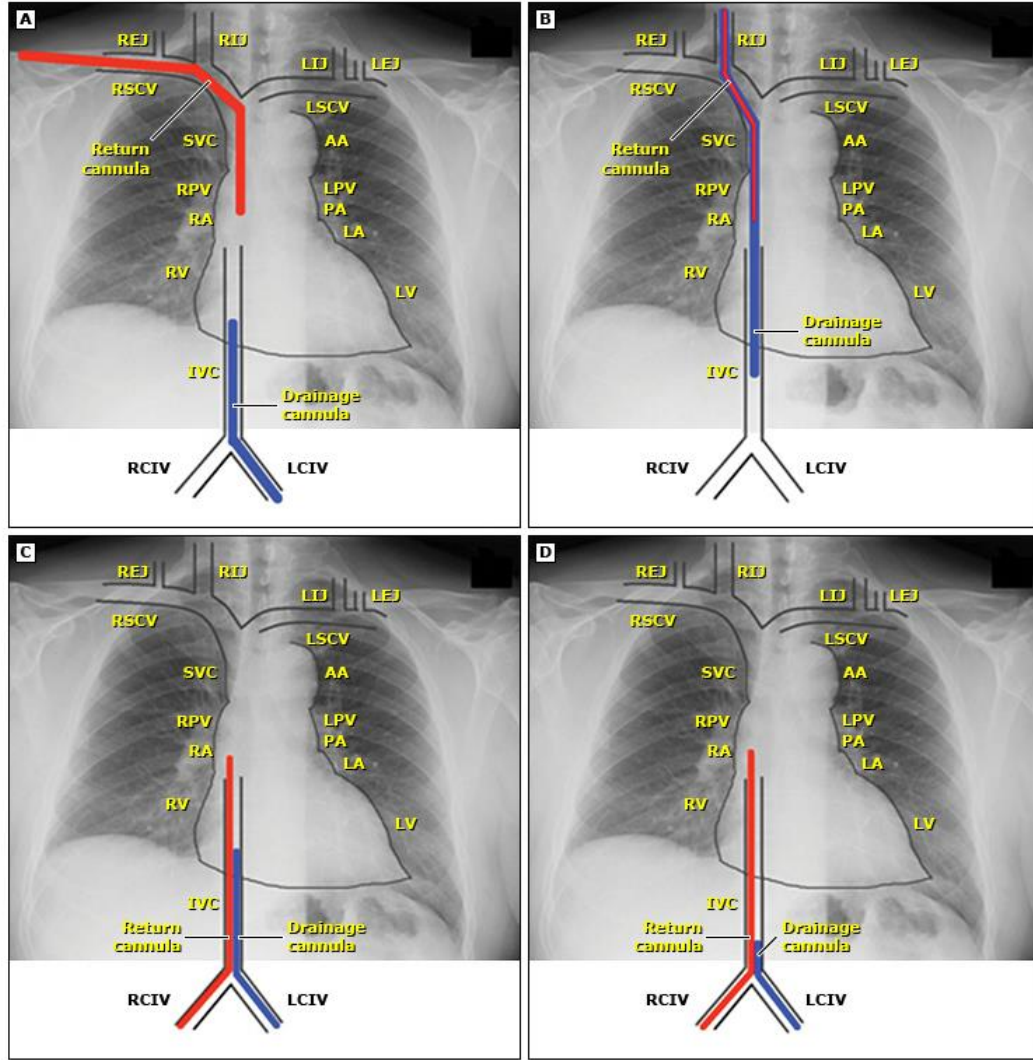
Revised and updated from: Bartlett RH, Gattinoni L. Current status of extracorporeal life support (ECMO) for cardiopulmonary failure. *Minerva Anestesiol* 2010; 76:534.

UpToDate®

- COVID-19 nedeniyle kardiyopulmoner yetmezliği olan hastalar için ekstrakorporeal membran oksijenasyonu (ECMO) desteğinin rolü çok önemlidir.
- Pandeminin başlarında , ECMO kullanımına ilişkin veriler sınırlı olmasına rağmen ilerleyen süreçte uygun hastalarda olumlu sonuçlar alınmıştır.
- Influenza ile az da olsa bir tecrübe mevcuttu.

- Merkezimize 94 hasta ECMO için kabul edildi.
 - 15 günden az entübe
 - Ciddi hipoksi ve/veya hiperkarbi
 - 65 yaş altı ve nörolojik komplikasyon olmaması
- 12 hasta mekanik ve hemodinamik değişiklik nedenleriyle ilk gün kaybedildi.
- 82 hastanın 54'ü (%65) mortal seyretti.
- 13 gebe ve post partum hasta alındı.
- 2 hasta ilk gün kaybedilenler arasında
- Bu hastaların 9'u taburcu edildi.

Common venovenous ECMO cannulation strategies



Venovenous ECMO relies upon drainage of venous blood from the body and then a return of blood that has been oxygenated to the venous circulation. If the sites of venous drainage and return of oxygenated blood are too close, mixing can occur between the cannulae. Thus, the tips of the two cannulae should be separated.

- ECMO ile tedavi edilen COVID-19 ile ilişkili ARDS'li 83 hasta üzerinde yapılan çok merkezli bir Fransız çalışması, tahmini 60 günlük mortalitenin %31 olduğunu ortaya koydu.
- ECMO'nun başlatılmasından 90 gün sonra tahmini hastane içi mortalite insidansını %37.4 olarak bildirdi. Bu çalışma, 36 ülkede ECMO ile takip edilen 1.035 COVID-19 hastasını içeriyordu.
- Avrupa ve İsrail'deki 177 merkezden 1.531 hasta için mortalite %45 bildirilmiştir.

- COVID-19 pnömonisine bađlı gelişen ARDS vakalarında **erken** dönem V-V ECMO uygulamanın mortaliteyi azalttığı
- Özellikle genç ve postpartum hastalarda sonuçların daha iyi olduğu vaka sunularında ve çalışmalarında gösterilmiştir.
- İleri yaş, entübasyon süreci uzun ve komorbiditesi yüksek hastalarda sonuçlar yüz güldürücü değildir.
- Bu konudaki bilgiler halen sınırlı

Teşekkür ederim.