



**İSTANBUL MEDENİYET  
ÜNİVERSİTESİ**

**VAKA-1**

**Arş. Gör: N.Betül BAYSAL**

Istanbul Medeniyet Üniversitesi

Göztepe Prof. Dr. Süleyman Yalçın Şehir Hastanesi



45 yař, erkek hasta


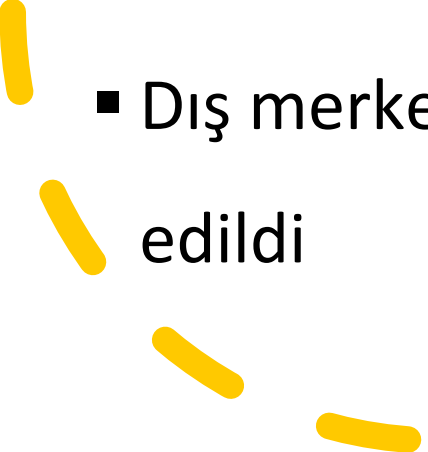
15.09.2021'de hastanemize bařvurdu

### řikayeti:

- Öksürük
- Nefes darlıęı
- Halsizlik, yürüme güçlüğü
- Gece terlemesi, iřtahsızlık, kilo kaybı

## Hikayesi:

- Öksürük, nefes darlığı (Son 1 aydır, beyaz renkli köpüklü balgam eşlik ediyor)
- Halsizlik, yürüme güçlüğü (nefes darlığına bağlı )
- Gece terlemesi, iştahsızlık, kilo kaybı [gecede 3-4 defa atlet değiştiriyor, son 3 ayda 20 kg kilo kaybı (% 28)]

- 
- Şikayetlerine 40°C'ye kadar yükselen, özellikle geceleri olan, üşüme-  
titremenin eşlik ettiği **ateş** eklenmesi üzerine dış merkeze başvurmuş
  - Parasetamol ve levofloksasin ile şikayetleri gerilemiş
  - Tedavi bittikten birkaç gün sonra yeniden 38 °C'ye varan ateşi olmuş
  - Dış merkezde yapılan **anti HIV pozitif** olması üzerine tarafımıza sevk  
edildi
- 

## Özgeçmiş:

Divertikülit ( 8 yıl önce)

T11 dermatomunda herpes zoster döküntüsü (1 yıl önce )

Aşı: 2 doz biontech (16/06/21-14/07/21)

## Alışkanlıklar:

Sigara: Ex-smoker( 3 ay önce bırakmış -25 paket/yıl)

Alkol: Sosyal içici

## Soygeçmiş:

Anne: Özellik yok

Baba: Akciğer ca, Akciğer tüberküloz öyküsü

## Fizik Muayene:

- Hastanın genel durumu iyi, kaşektik görünümde
- Vitalleri TA: 110/70 mm Hg, KTA: 63/dk Ateş: 36,8 °C, spo2: %96 ,SS: 24/dk
- Bilinci açık, oryante, koopere
- Ense sertliği yok. Meningeal irritasyon bulgusu yok
- Turgor-Tonus: Normal
- Pupiller izokorik, Nistagmus yok. IR/DIR: ++/++ Konjonktiva-Sklera Doğal
- Baş-Boyun muayenesi: Yumuşak damakta hiperemi+, Orofarenks doğal
- Bilateral **servikal ön ve arka zincirde** yaklaşık **2 cm** çapında hareketli, ağrısız LAP

- AC muayenesinde sol bazalde solunum sesleri azalmış, ral-ronküs yok
- Periferik nabızlar palpabl
- S1+, S2+, ritmik, ek ses yok, üfürüm yok
- Batın rahat, defans yok, rebaund yok, barsak sesleri normo aktif
- T11 dermatomunda hipopigmente geçirilmiş herpes zostere ait döküntü
- Hepatosplenomegali yok ,traube açık
- KVAH -/-
- PTÖ -/-

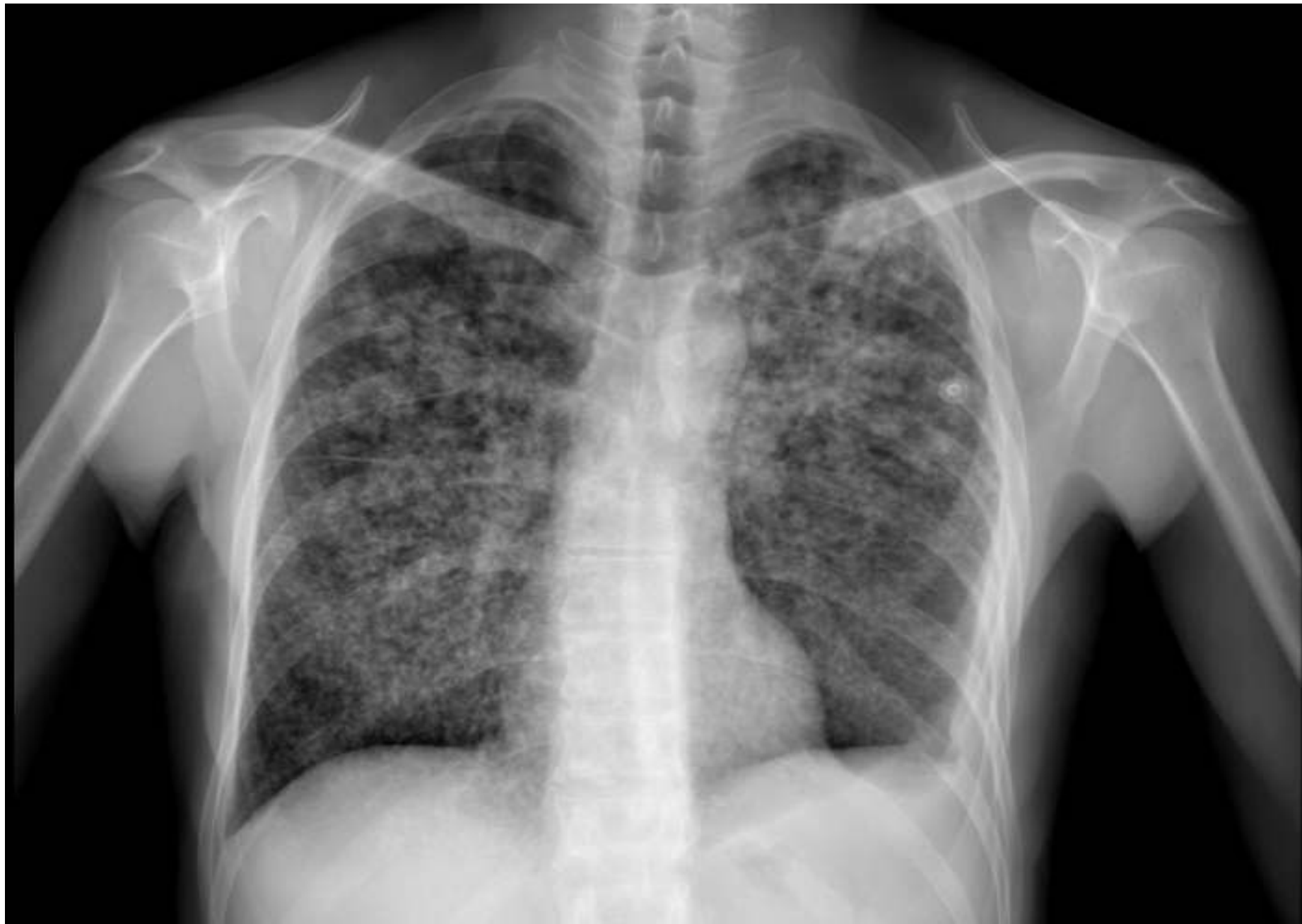

Test Adı	Sonuç	Referans Değer
<b>Hemogram</b>		
WBC	5,7	4,00 - 10,00
RBC	<b>3,9</b>	4,00 - 5,50
HGB	<b>10</b>	13,5 - 17
HCT	<b>31</b>	40,00 - 54,00
MCV	<b>78,8</b>	80,00 - 100,00
MCH	<b>25,7</b>	27,00 - 34,00
MCHC	32,6	30 - 36
RDW-SW	15	11 - 16
PLT	356	100,00 - 400...
MPV	9,3	6 - 12
NEUT%	75,3	40,00 - 80,00
LYM %	18,1	10,00 - 50,00
MON%	6,2	3,00 - 12,00
EOS%	<b>0,3</b>	0,50 - 5,00
BASO%	0,1	0 - 3
NEUT	4,27	2,00 - 7,00
LYM	1	0,80 - 4,00
MON	0,35	0,12 - 1,20
EOS	<b>0,01</b>	0,02 - 0,50
BASO	0,01	0,00 - 0,20
PCT	0,3	0,108 - 0,4
PDW	15,5	15 - 17
RDW-SD	42	35 - 56



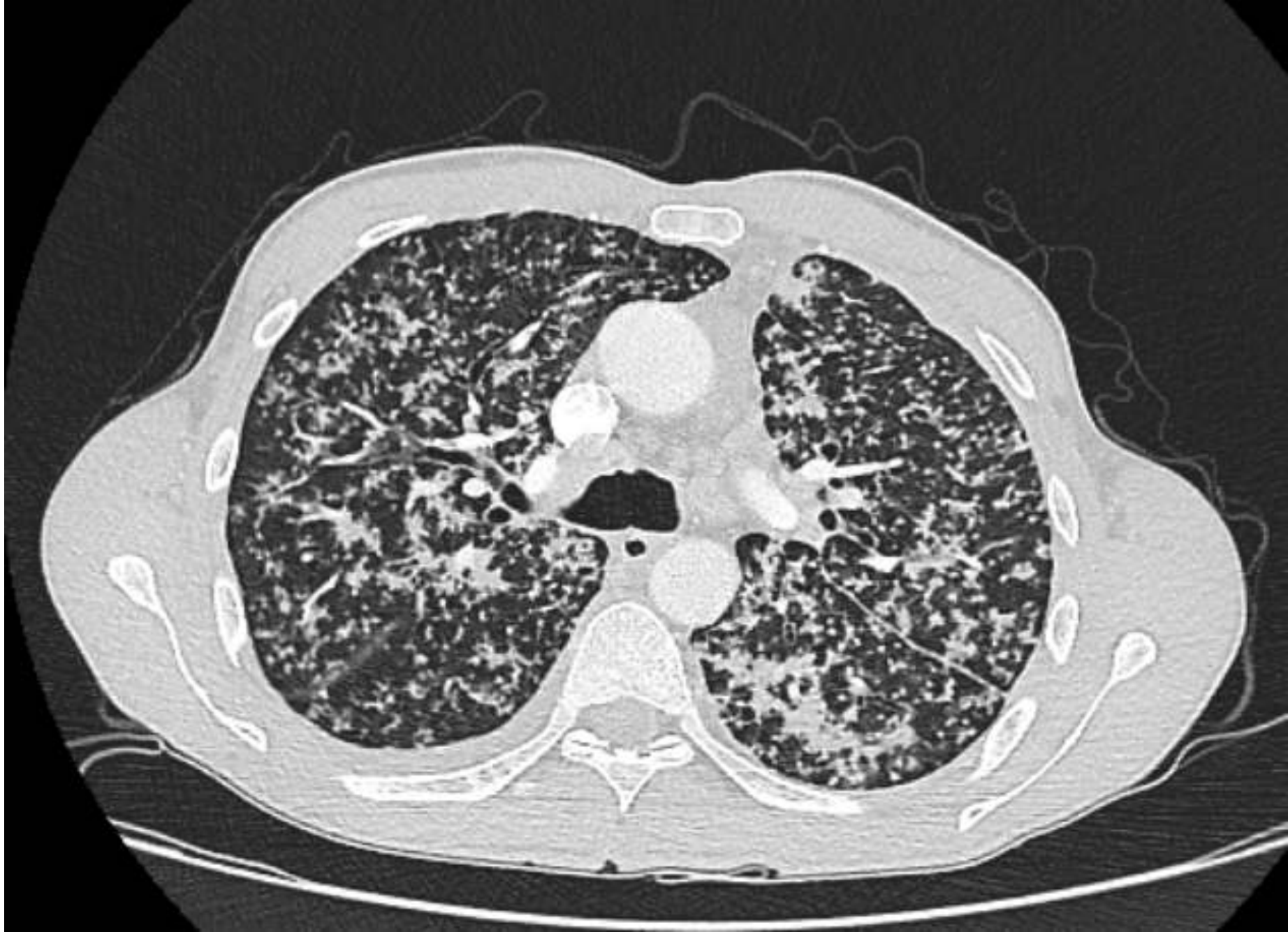
Test Adı	Sonuç	Referans Değer
Glukoz	98	74 - 106
Üre (serum)	41	16,6 - 48,5
<b>Bilirubin Paneli</b>		
Total Bilirubin	0,36	0 - 1,2
Direkt Bilirubin	0,18	0 - 0,3
İndirekt Bilirubin	0,18	0,0 - 1
Ürik Asit	4	3,4 - 7
AST	<b>72</b>	0 - 40
ALT	38	0 - 41
Alkalen Fosfataz (ALP)	<b>434</b>	40 - 129
GGT	<b>157</b>	0 - 60
LDH (Laktik Dehidrogenaz)	<b>364</b>	135 - 225
<b>Kreatinin.</b>		
EGFR	78,91	
Kreatinin	1,12	0,7 - 1,2
Sodyum (Na)	<b>121</b>	136 - 145
Potasyum	4,6	3,5 - 5,1
Düzeltilmiş Kalsiyum	10	8,4 - 10,2
Kalsiyum (Ca)	8,6	8,6 - 10
Fosfor(P)	3,9	2,5 - 4,5
Magnezyum	1,84	1,6 - 2,6
CRP (Türbidimetrik)	<b>111,64</b>	0 - 5

Test Adı	Sonuç	Referans Değer
<b>İdrar Tetkiki (tam otomatik idrar...)</b>		
Dansite	1,014	1,005 - 1,030
Nitrit	Negatif	Negatif
Protein	Eser	Negatif
Glukoz (İdrar)	Negatif	Negatif
Keton	Negatif	Negatif
Bilirubin	Negatif	Negatif
Eritrosit	3	0 - 3
Lökosit	3	0 - 4
pH (idrar)	6	5 - 8
Ürobilinojen	Normal	Normal
Renk	Açık Sarı	
Hemoglobin (idrar)	Eser	Negatif
Lökosit Esteraz	Eser	Negatif
Kalsiyum Okzalat Kristali	0	
Yassı Epitel Hücresi	<1	
Triple Fosfat Kristali	0	
Ürik Asit Kristali	0	
Bulanıklık	Berrak	Berrak

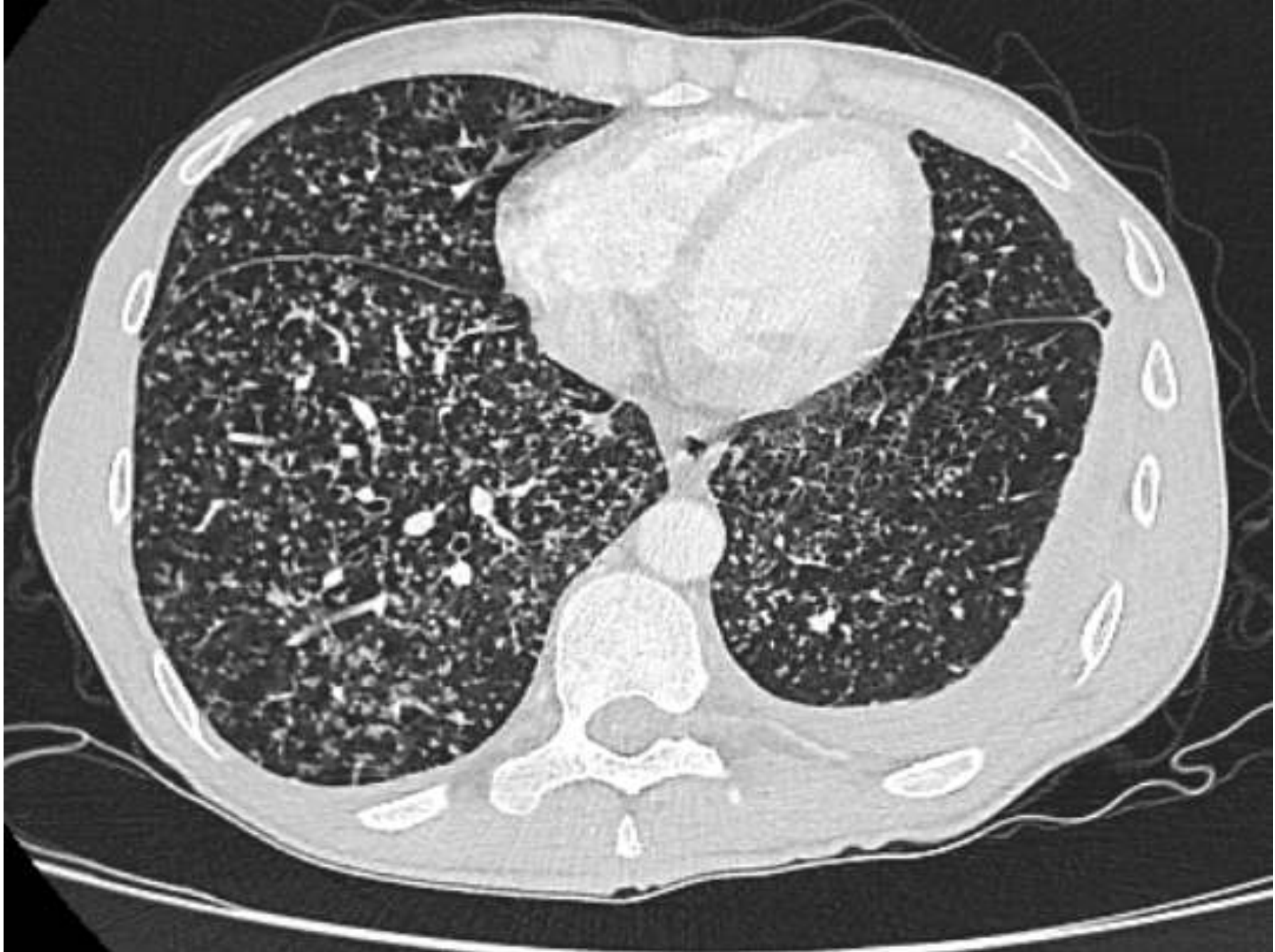

15.09.2021





15.09.2021



15.09.2021

## TORAKS BT:

- Mediastende büyüğü aortopulmoner pencere düzeyinde kısa aksı 8.5 mm ölçülen multipl lenf nodları mevcuttur
- Her iki akciğerde tüm loblarda yerleşmiş random dağılım gösteren üst lob ve alt lob superior kesimlerde yer yer konfluens oluşturan **multipl miliyer nodül** izlenmektedir (**miliyer tbc?**)
- Sol akciğer volümü sağa oranla azalmış görünümündedir.
- Her iki hemitoraksta plevral kalınlaşmalar ve sağda 9 mm, solda 15 mm kalınlıkta yoğun içerikli effüzyon ve opaklaşma alanları mevcuttur



## BATIN BT:

Karaciğer uzun eksenini 240 mm ölçülmüştür

Safra kesesi duvar kalınlığında artış izlenmiştir.

Mezenterik dokularda kirlenmeler izlenmiştir.

## SERVİKAL US:

Bilateral anterior ve posterior servikal üçgenlerde büyüğü **solda 21x9 mm**,

**sağda 20 x8 mm** boyutlarında yağlı hilusu baskılanmış, korteksleri kalın,

heterojen iç yapıda bir kaç adet LAP

Hastadan bronkoskopi ile BAL örneđi alınarak 4'lü ( **INH, RİF, ETH, PRZ**) anti tüberküloz tedavi başlandı(16.09.2021)

**TMP-SMX** fort tablet 1x1 ve **Azitromisin** 1x1 profilaksisi başlandı

- **BAL Gram Boyama:** Orta yoğunlukta epitel hücresi , gram+ basil, gram + kok, gram- basil görüldü, lökosit görülmedi
- **BAL Kültürü:** Üst solunum yolu florası ile uyumlu
- **PPD:** 0 mm

- Servis takiplerinde mevcut tedavi altında her gün 39 °C'ye varan ateşi oldu. Alınan 5 set kan kültüründe üreme saptanmadı.
- Transtorasik Ekokardiyografi'de vejetasyon saptanmadı

Test Adı	Sonuç
Mycoplasma pneumoniae IgM YENİ	2,2 Negatif
Legionella pneumophila (IgM) YENİ	4,6 Negatif
Legionella pneumophila (IgG) YENİ	4,7 Negatif
Chlamydia pneumoniae IgG	<b>29 Pozitif</b>
Chlamydia pneumoniae IgM	6,4 Negatif

---

Anti CMV IgM :Negatif

---

Anti CMV IgG :500 Pozitif U/mL

---

Anti Toxoplazma IgM:Negatif

---

Anti Toxoplazma IgG: 650 Pozitif IU/ml

---

EBV EA : Pozitif

---

EBV EBNA IgG :Negatif

---

EBV VCA IgG : Pozitif

---

Herpes Simpleks Tip 1 IgG: 59,5 Pozitif

---

Herpes Simpleks Tip 2 IgG :84,2 Pozitif

---

---

Kabakulak IgG: 108,6 Pozitif U/ml

---

Kızamık IgG: 654,7 Pozitif U/mL

---

Anti Rubella IgG: 94,8 Pozitif IU/ml

---

Varicella Zoster Virus IgG :1006,5 Pozitif mIU/ml

---

Parvovirus B19 IgG:Negatif

---

VDRL-RPR : Negatif

---

Rose Bengal: Negatif

---

HBs Ag : negatif

---

Anti Hbc IgG :0,01 Pozitif S/Co

---

Anti Hbs: 36,4 Pozitif IU/L

---

Anti HCV: negatif

---

Anti HAV IgG:negatif

---

Sedimantasyon :120 mm/saat

---

Ferritin: 3247 ng/mL

---



- Hastanın anti-tüberküloz tedavisinin 5. gününde ateşi ve nefes darlığı devam etmesi üzerine **TMP-SMX 15mg/kg** olarak tedavi dozuna geçildi
- **Prednol 2x40 mg** eklendi

- TMP-SMX ve Prednol tedavisi altında 2. günde ateşi ve nefes darlığı geriledi
- HIV RNA: 4.243.883 IU/ml
- CD4:73
- Azitromisin kesildi.

- Anti tüberküloz tedavinin 7. gününde **BAL ARB: pozitif** olarak sonuçlandı.
- **BAL Mikobakteri PCR: pozitif**
- **Rif direnci: hassas**
- **Aspergillus PCR: negatif**

Mikobakteri antibiyotik duyarlılık testi (otomatik sistem) (D.ASP.)

Kültür Sonucu

Mycobacterium tuberculosis complex üredi

Antibiyotik Duyarlılığı

Mycobacterium tuberculosis complex

Rifampicin

Duyarlı

Roksitromisin

Duyarlı

Streptomisin

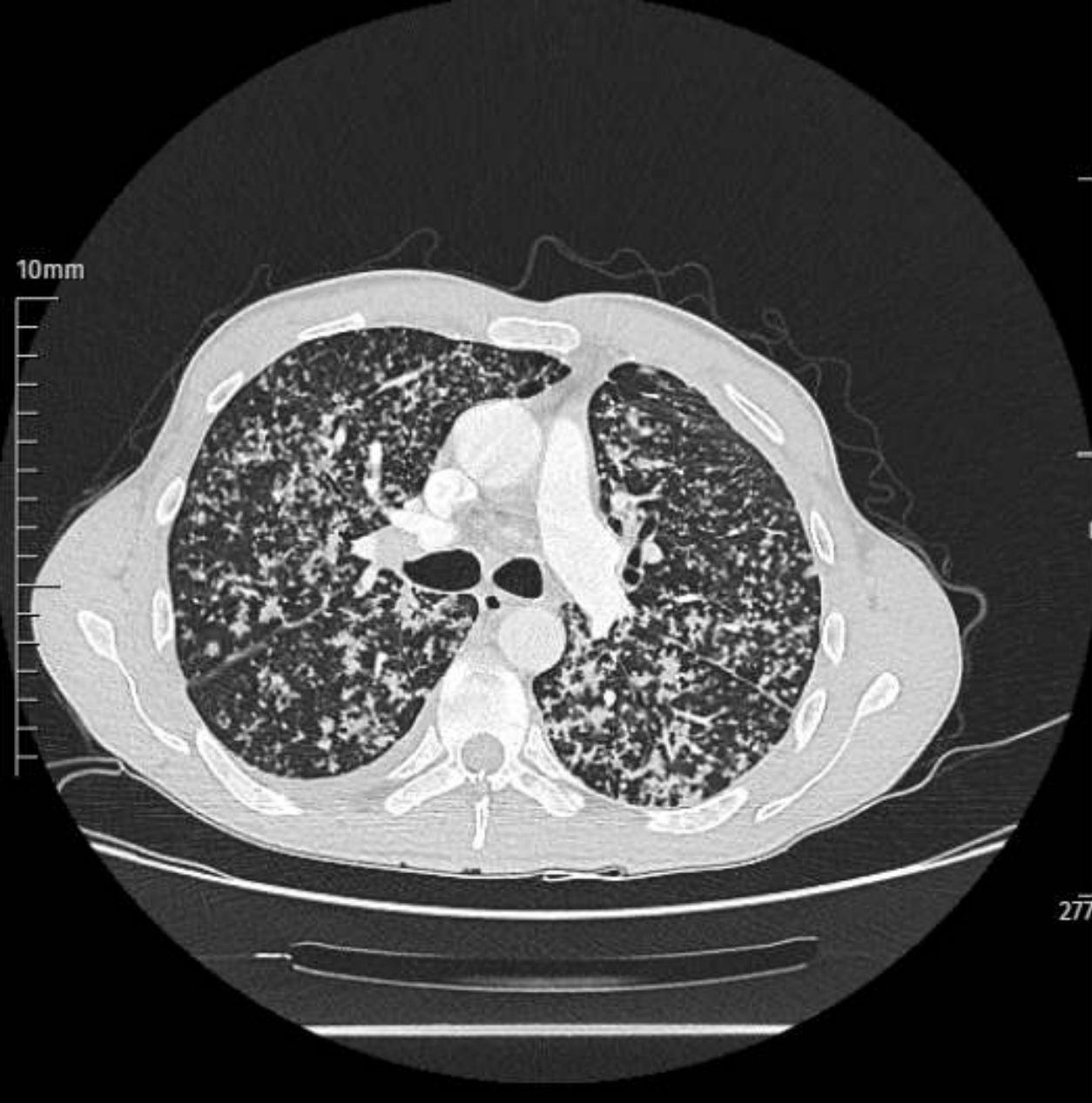
Duyarlı

Vankomisin

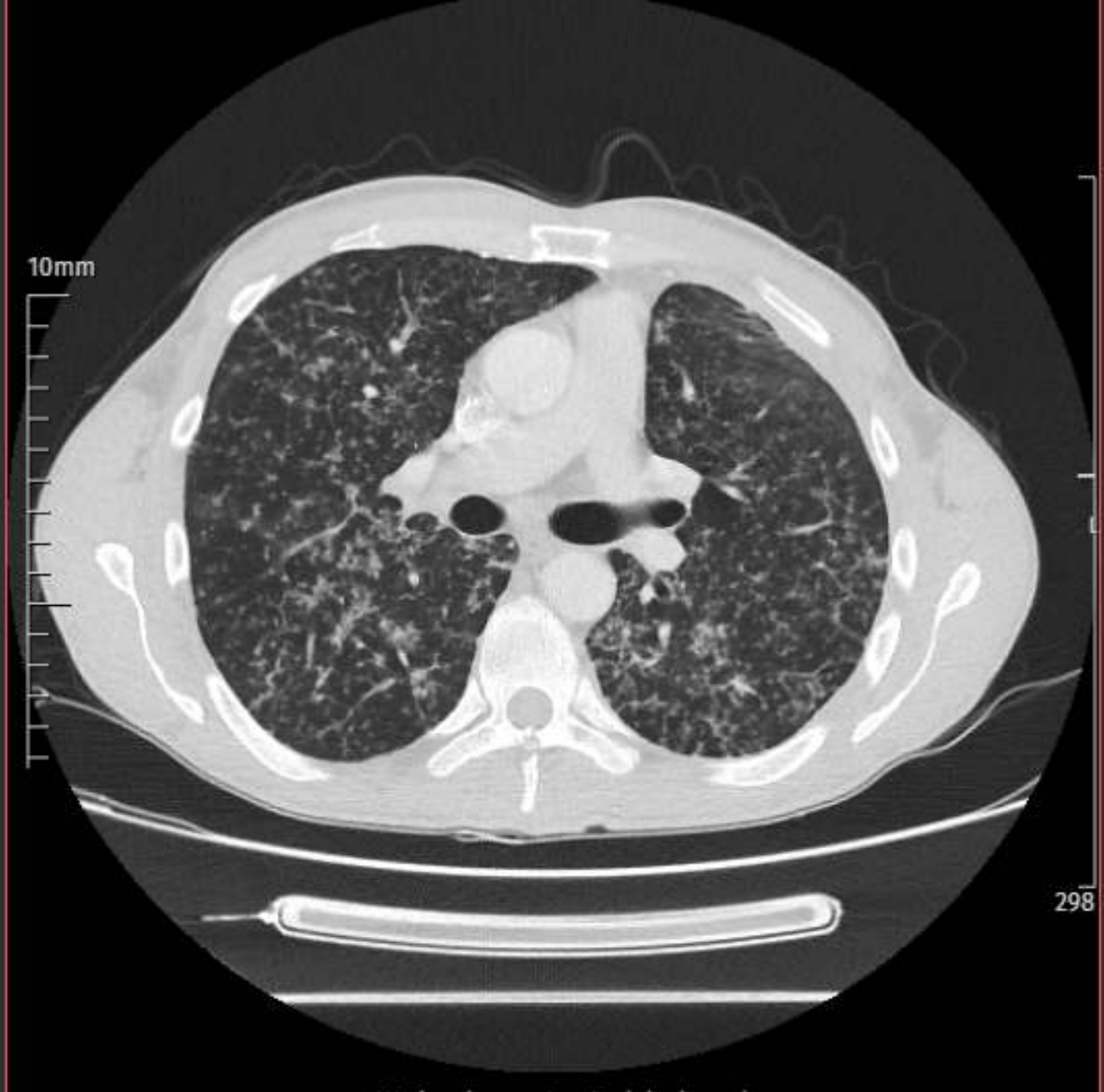Duyarlı

Anti tüberküloz tedavinin  
10. gününde HIV için  
**tenofovir disoproksil  
fumarat  
+emtristabin+dolutegravir**  
başlandı.

Rifampisin ile dolutegravir  
arasında etkileşim  
olduğundan **dolutegravir  
dozu 2x50 mg** olarak  
düzenlendi.



**15.09.2021**



**30.09.2021**

## Kontrol Toraks BT:

- Mediastinal bölgede ve sağ hiler bölgede büyüğünün kısa aksı aortopulmoner pencere düzeyinde **8.5mm** ölçülen multipl hipodens lenf nodları izlenmektedir.
- Sol akciğer volümü sağa kıyasla azalmıştır. Her iki akciğerde tüm loblarda random dağılım gösteren üst lob apikal ve anterior kesimlerinde yer yer hafif konfluens oluşturan multipl milimetrik boyutlu nodüler izlenmektedir (**Miliyer tbc?**)
- 16.09.2021 tarihli inceleme ile karşılaştırıldığında **miliyer nodüllerin boyut ve morfolojisinde kısmen gerileme** izlenmektedir ve eski incelemede **sağda izlenen effüzyon güncel incelemede izlenmedi.**



- Hasta anti tbc 15. gün, tmp-sxt: 10.gün, Prednol: 2x40 mg( 5gün)+ 1x40 mg 5.günde yeniden değerlendirildi
- **BAL PCP PCR:** negatif
- **BAL sitopatoloji:** lenfositler, histiositler
- Genel durumu iyi olan ateşi ve nefes darlığı geriledi.

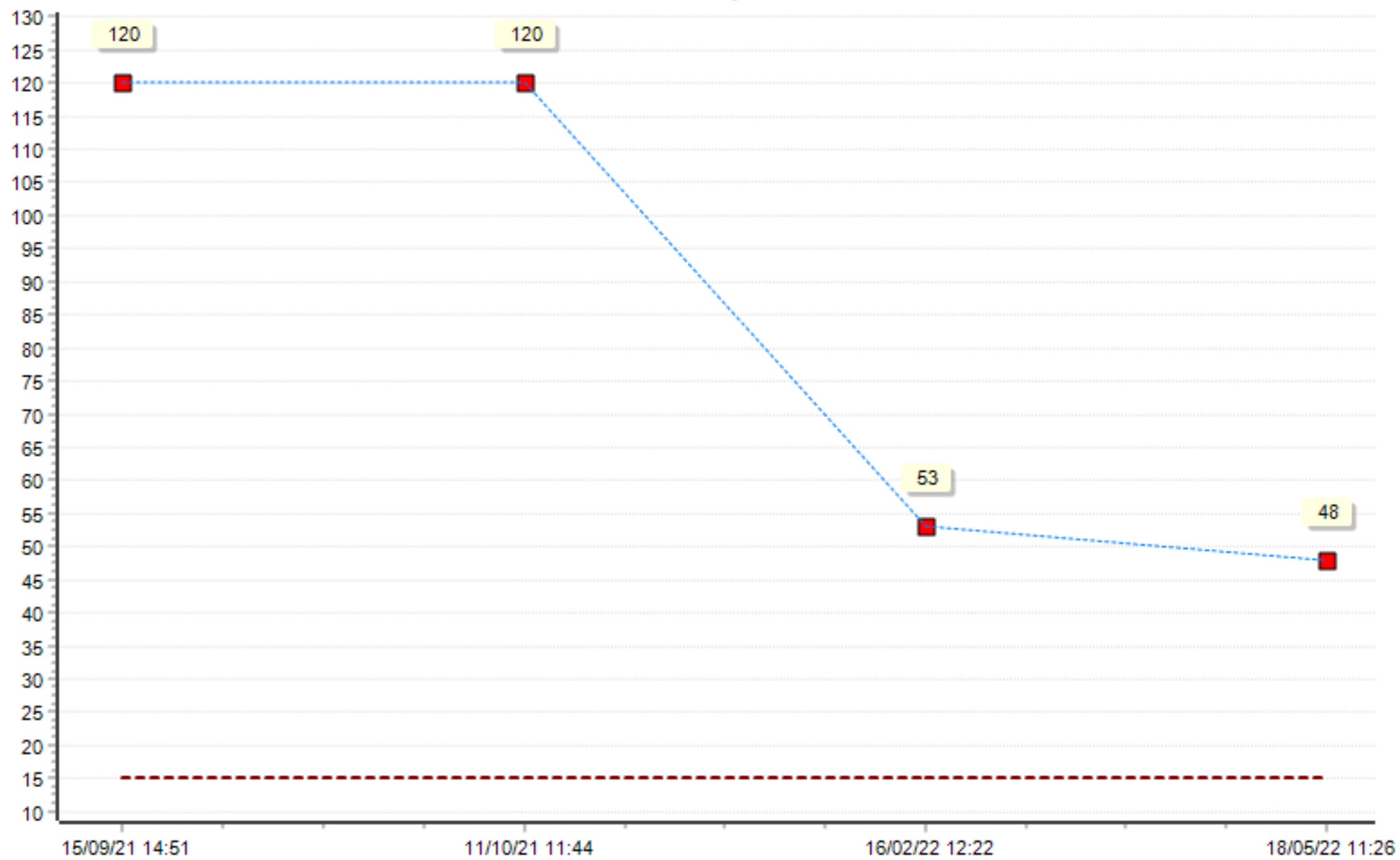
- Tenofovir disoproksil fumarat+ emtristabin / dolutegravir (2x50 mg)
- TMP-SMX ds tb 3x2 (11 gün)
- Prednol 1x20 mg (11 gün)
- INH 1x300 mg
- Rifampisin 1x600 mg
- Etambutol 1x1000 mg ( 1x20 mg/kg)
- Pirazinamid 1x1250 mg ( 1x25 mg/kg) tedavisi planlanarak taburcu edildi.

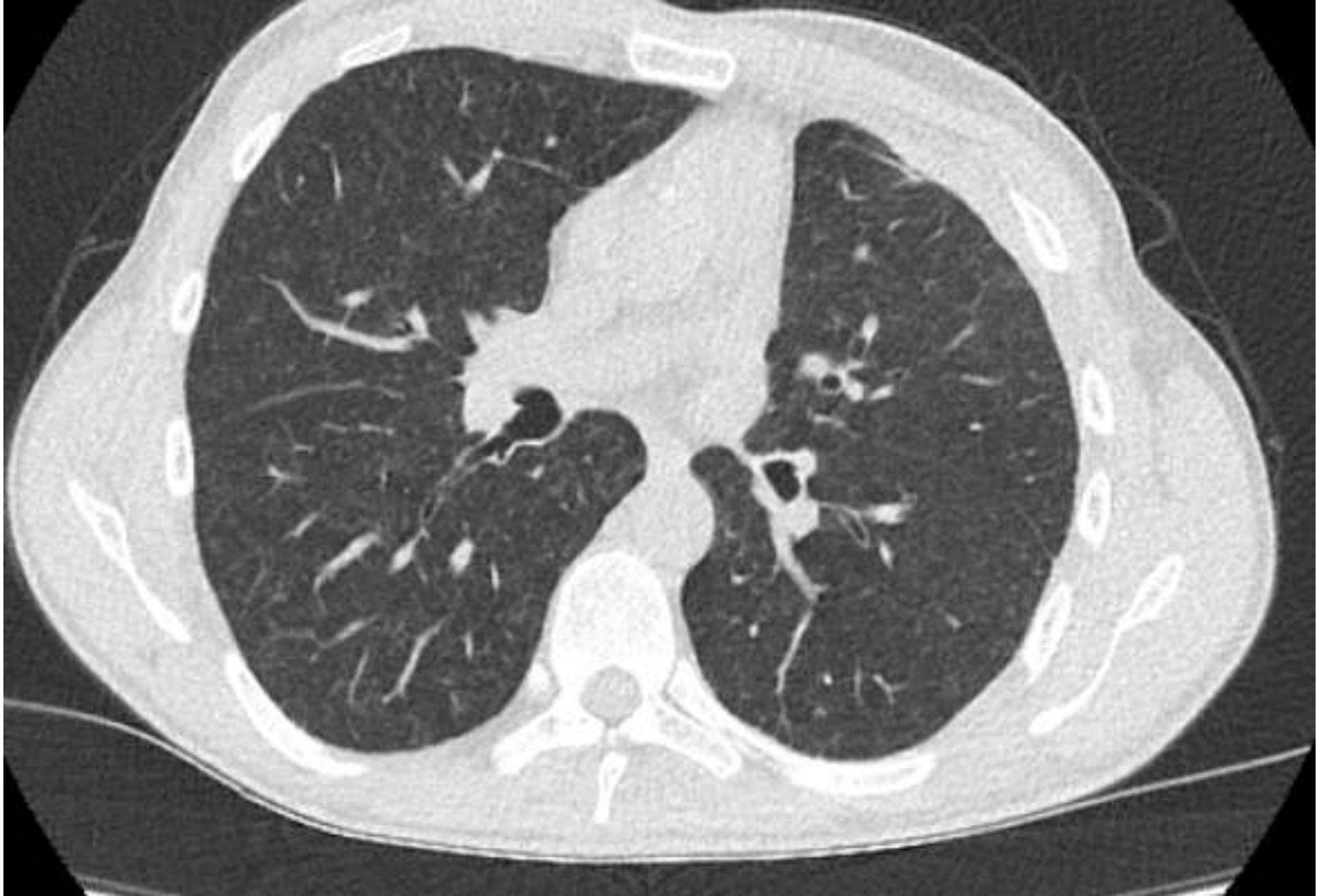
- Tedavinin 1. ayında poliklinik kontrolünde:
- Hastanın genel durumu iyi, ateş ve nefes darlığı yok
- **CD4:266, HIV RNA:400 IU/mL**
- TMP-SMX profilaksisi devam ediyor.
  
- Tedavisinin 6. ayında, tedavi bitiminde hasta poliklinik kontrolünde değerlendirildi
- **CD4: 284, HIV RNA: negatif**
- TMP-SMX profilaksisi kesildi.

Test Adı	Sonuç	Referans Değer
<b>Hemogram</b>		
WBC	4,5	4,00 - 10,00
RBC	4,83	4,00 - 5,50
HGB	14,8	13,5 - 17
HCT	44	40,00 - 54,00
MCV	90,6	80,00 - 100,00
MCH	30,7	27,00 - 34,00
MCHC	33,9	30 - 36
RDW-SW	14	11 - 16
PLT	366	100,00 - 400...
MPV	8,9	6 - 12
NEUT%	52	40,00 - 80,00
LYM %	36,2	10,00 - 50,00
MON%	8,5	3,00 - 12,00
EOS%	2,3	0,50 - 5,00
BASO%	1	0 - 3
NEUT	2,32	2,00 - 7,00
LYM	1,6	0,80 - 4,00
MON	0,38	0,12 - 1,20
EOS	0,1	0,02 - 0,50
BASO	0,04	0,00 - 0,20
PCT	0,3	0,108 - 0,4
PDW	15,9	15 - 17
RDW-SD	46	35 - 56

Test Adı	Sonuç	Referans Değer
Glukoz	103	74 - 106
Üre (serum)	30	16,6 - 48,5
<b>Bilirubin Paneli</b>		
Total Bilirubin	0,42	0 - 1,2
Direkt Bilirubin	0,23	0 - 0,3
İndirekt Bilirubin	0,19	0,0 - 1
Ürik Asit	5,1	3,4 - 7
AST	22	0 - 40
ALT	8	0 - 41
<b>Kreatinin.</b>		
EGFR	104,49	
Kreatinin	0,85	0,7 - 1,2
<b>Lipid Paneli (TRG, HDL K.,Total K.,L...</b>		
Trigliserid	88	0 - 150
HDL Kolesterol	<b>56</b>	35 - 55
Total Kolesterol	176	0 - 200
LDL Kolesterol	102	0 - 130
Non-HDL Kolesterol	120	
Sodyum (Na)	138	136 - 145
Potasyum	4,4	3,5 - 5,1
Fosfor(P)	3,4	2,5 - 4,5
CRP (Türbidimetrik)	2,42	0 - 5

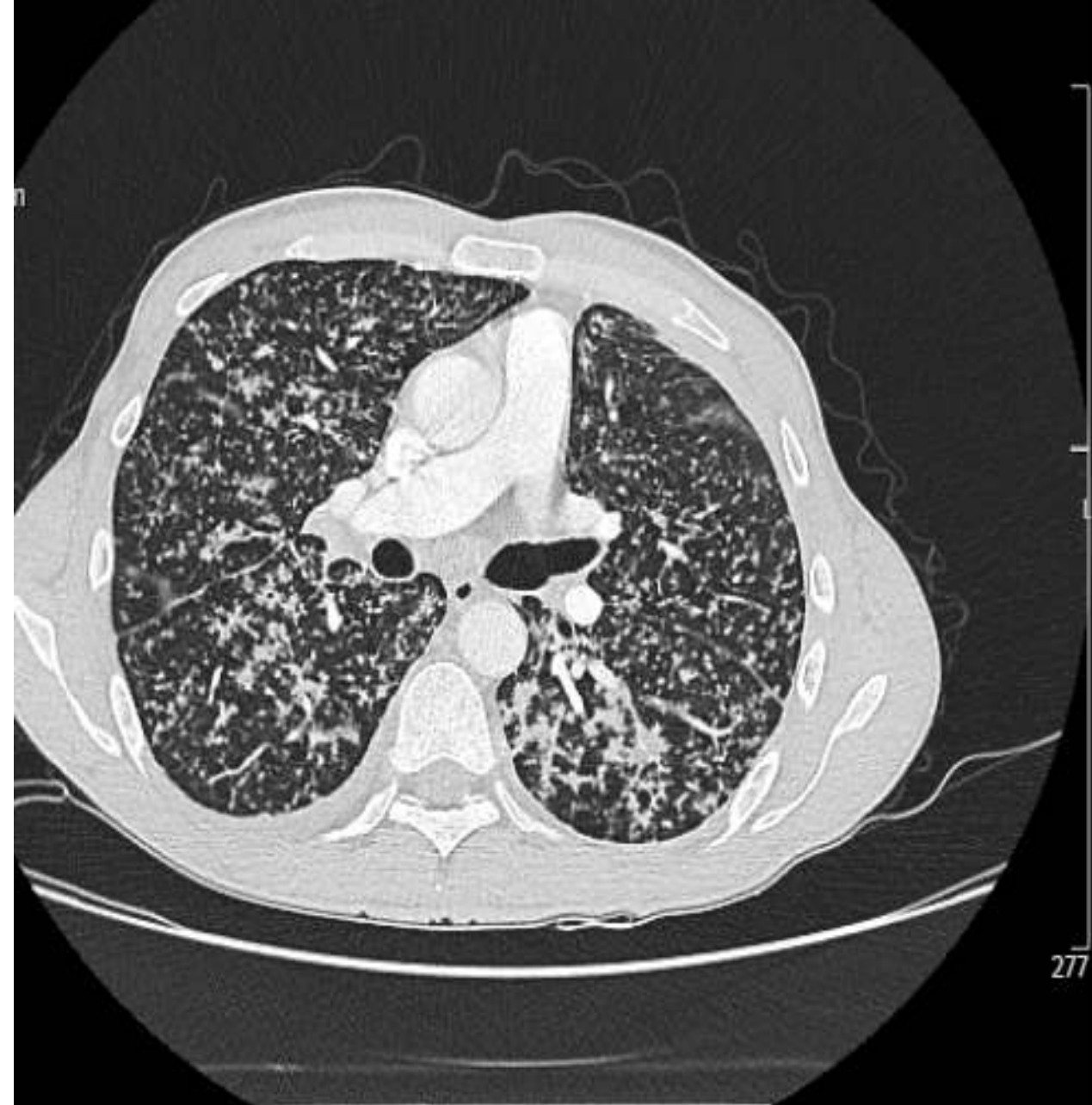
## Sedimentasyon



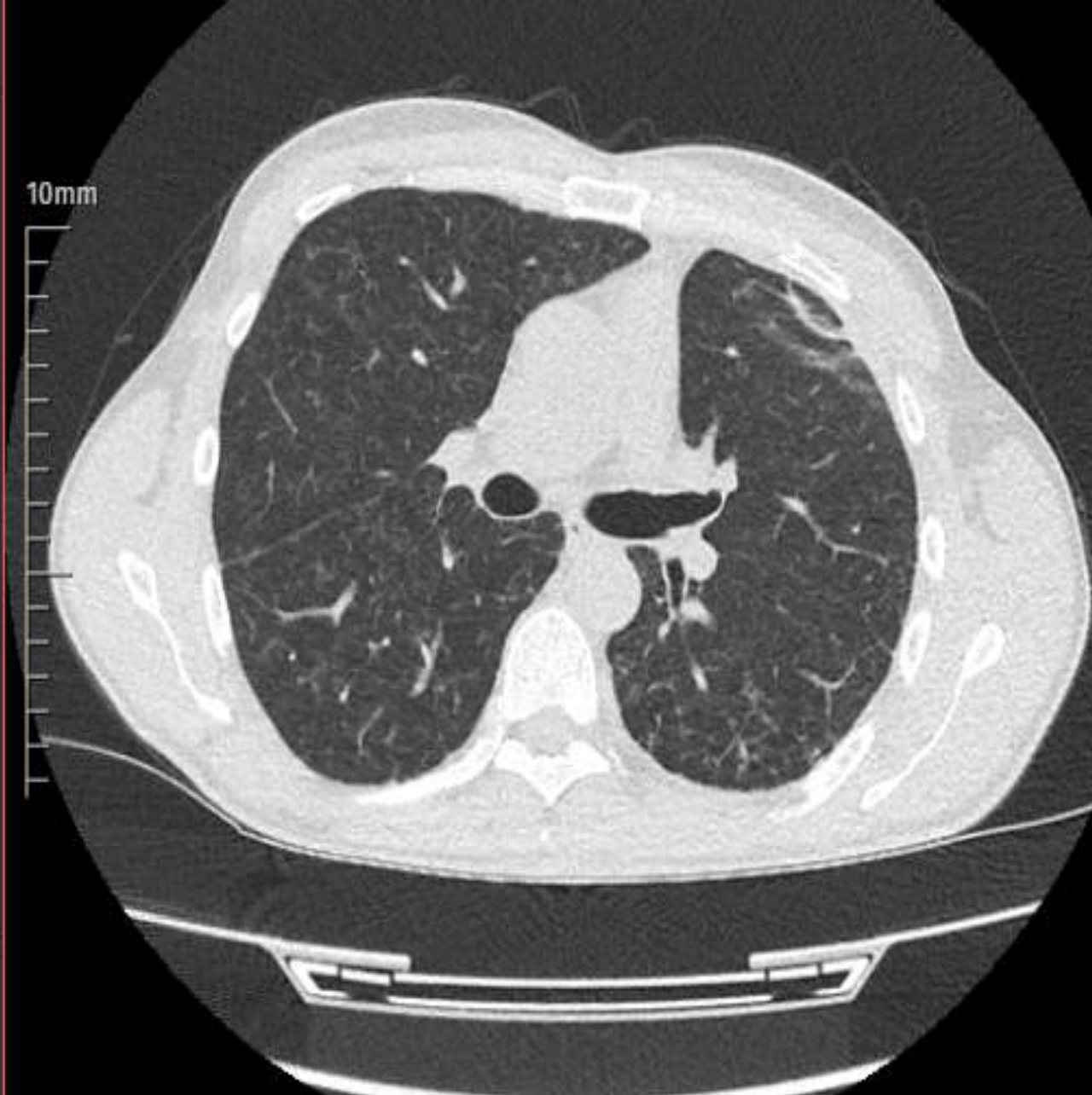


18.03.2022



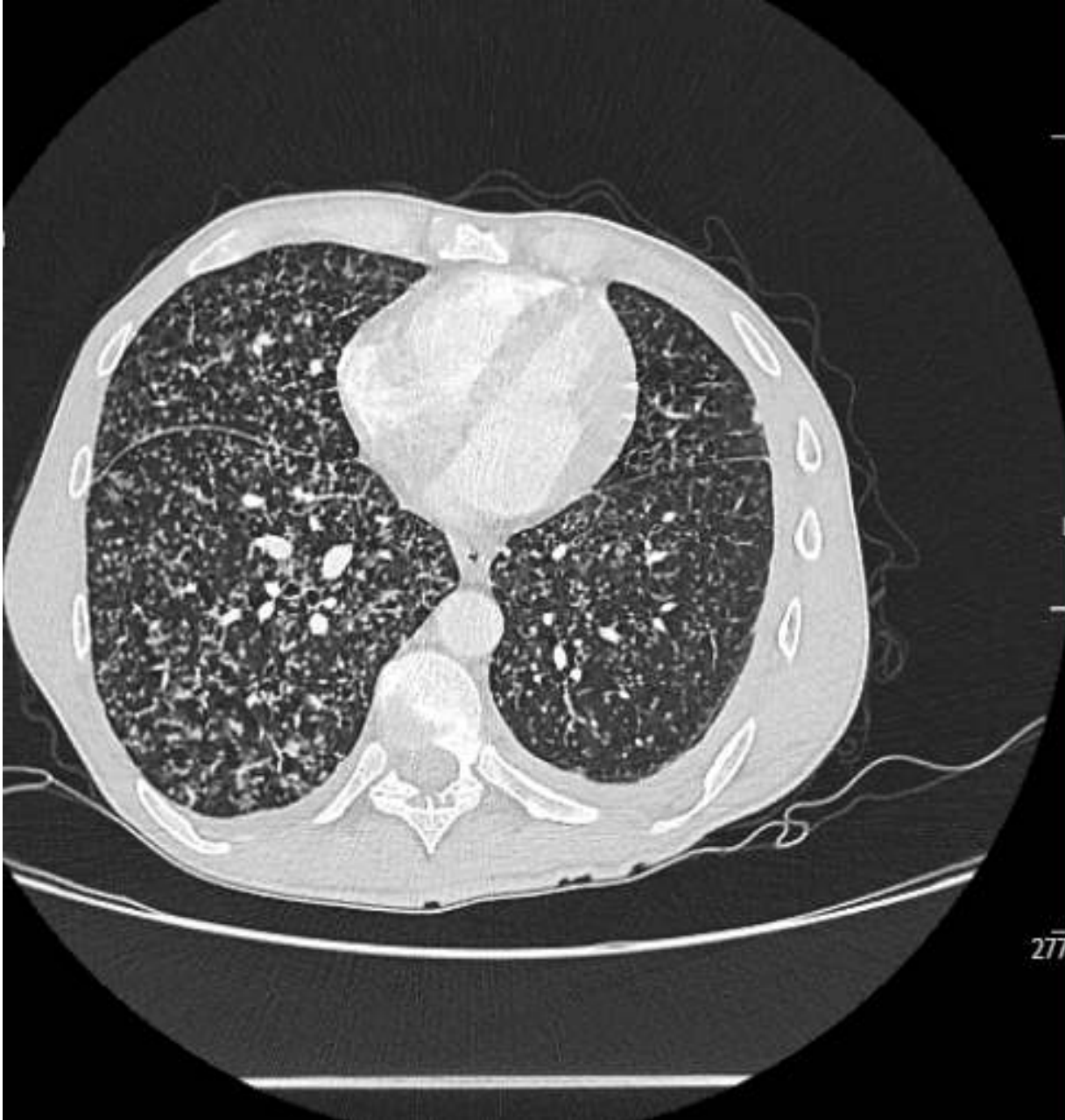

**15.09.2021**

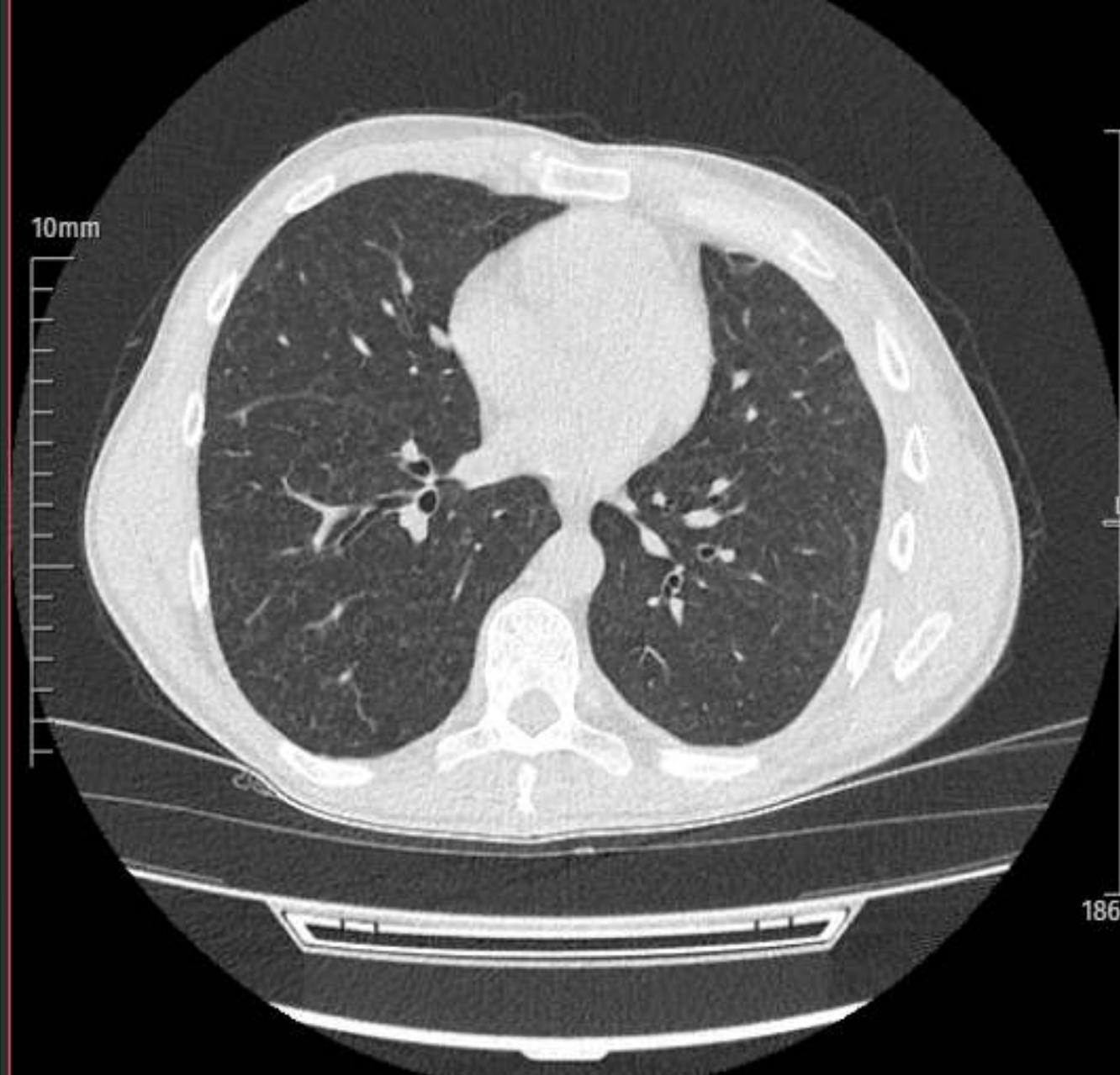


**18.03.2022**





**15.09.2021**



**18.03.2022**



*Teşekkür  
ederim*